

Tumeurs stromales gastro-intestinales (GIST)

Ce référentiel, dont l'utilisation s'effectue sur le fondement des principes déontologiques d'exercice personnel de la médecine, a été élaboré par un groupe de travail pluridisciplinaire de professionnels des réseaux régionaux de cancérologie de Lorraine (ONCOLOR), d'Alsace (CAROL) et de Franche-Comté (ONCOLIE), en tenant compte des recommandations nationales, et conformément aux données acquises de la science au **23 février 2018**.

1. Généralités

- Les GIST (*Gastro Intestinal Stromal Tumors*) sont les tumeurs conjonctives les plus fréquentes du tube digestif.
- Le plus souvent, elles sont caractérisées par un profil immunohistochimique spécifique, c-kit/CD117+/DOG.1+.
- Dans la majorité des cas, elles se développent au niveau de l'estomac, du jéjunum, de l'iléon.
- Toute GIST est potentiellement maligne.
- Il s'agit de tumeurs rares dont la prise en charge diagnostique et thérapeutique **doit obligatoirement faire appel à une équipe pluridisciplinaire**.
- Enregistrement dans [NetSarc](#) et relecture par le réseau de référence en pathologie des sarcomes des tissus mous et des viscères ([RRePS](#)).

2. Anatomopathologie

- Histologie + immunohistochimie (IHC) + biologie moléculaire

2.1. Histologie

- 3 formes :
 - à cellules fusiformes 70 %
 - à cellules épithélioïdes 20 %
 - mixte 10 %.

2.2. Immunohistochimie

- c-kit/CD117+ dans 95 % des cas
- CD34+ dans 70 % des cas
- H-caldesmone+ dans 80 % des cas
- DOG.1+ dans 98 % des cas.

2.3. Biologie moléculaire

- mutation de kit : exon 11 (70 %), exon 9 (10 %), exon 13 (1 %), exon 17 (1 %)
- mutation de PDGFR alpha : exon 18 (6 %), exon 12 (0,7 %), exon 14 (0,2 %)
Centres de références : sur la région Nord-est, Besançon et Strasbourg sont centres référents de biologie moléculaire.
Autres sites sur www.gist-france.org
- L'étude des mutations des GIST par biologie moléculaire est recommandée à visée pronostique et thérapeutique.
- La biologie moléculaire est recommandée en cas de forte suspicion de GIST malgré une immunohistochimie négative.
- La conservation de tissu tumoral congelé doit être encouragée dans un but de recherche (dans ce cas, une information écrite doit être délivrée au patient).
- Relecture par le réseau de référence en pathologie des sarcomes des tissus mous et des viscères ([RRePS](#)).

2.4. Diagnostics différentiels

- Tumeurs musculaires lisses (léiomyome et léiomyosarcome)
- Tumeurs nerveuses
- Autres sarcomes
- Fibromatose.

2.5. Critères pronostiques : classification de Miettinen

(Miettinen, 2009 ; Emile, 2009)

- La classification de Fletcher est maintenant remplacée par la **classification de Miettinen** qui prend en compte la localisation tumorale en plus de la taille et de l'index mitotique.

Index mitotique ^[1]	Taille tumorale	Risque de récurrence			
		Estomac	Jéjunum Iléon	Duodénum	Rectum
≤ 5 mitoses	≤ 2 cm	Aucun	Aucun	Aucun	Aucun
	>2 et ≤ 5 cm	Très faible	Faible	Faible	Faible
	>5 et ≤ 10 cm	Faible	Modéré	Elevé	Elevé
	>10 cm	Modéré	Elevé	Elevé	Elevé
>5 mitoses	≤ 2 cm	Aucun*	Elevé**	ND	Elevé
	>2 et ≤ 5 cm	Modéré	Elevé	Elevé	Elevé
	>5 et ≤ 10 cm	Elevé	Elevé	Elevé	Elevé
	>10 cm	Elevé	Elevé	Elevé	Elevé

* Le compte mitotique sur "50 hpf" est évalué sur une surface de 5 mm² (soit 20 à 25 champs X 400 sur des microscopes récents)
 ** Très faible nombre de cas

ND : pas de données disponibles (aucune tumeur de ce type incluse dans l'étude)

2.6. Autres facteurs de mauvais pronostic

(Miettinen, 2006 ; Emile, 2009 ; Blay, 2005 ; Blay, 2010 ; Casali, 2010 ; Corless, 2008 ; Fletcher, 2002 ; TNCD, 2011)

- La nécrose tumorale et surtout l'effraction tumorale sont de mauvais pronostic.
- La localisation gastrique a un meilleur pronostic que les autres localisations qui sont par gravité croissante > jéjunum-iléon > duodénum-côlon-rectum-œsophage.
- Une exérèse marginale ou incomplète est un facteur de mauvais pronostic.
- L'absence de mutation kit/PDGFR alpha, mutation exon 9 de kit ou exon 18 de PDGFR alpha (résistance au traitement) est un facteur pronostique défavorable.
- Présence d'une maladie métastatique.

3. Biopsie

3.1. Indications de la biopsie

- Il est souhaitable d'obtenir une preuve histologique pré-thérapeutique chaque fois que possible.
- Les tumeurs localement avancées, difficilement résécables d'emblée, de localisation délicate (duodénum, rectum) doivent être biopsiées avant d'initier un traitement néo-adjuvant.
- Les tumeurs métastatiques doivent être biopsiées avant d'initier un traitement médical.
- Les petites tumeurs (<2 cm) facilement accessibles à une exérèse chirurgicale peuvent bénéficier en 1 temps d'une biopsie exérèse.
- Les petites tumeurs difficiles d'accès peuvent bénéficier d'une simple surveillance.

3.2. Modalités pratiques

- Il faut toujours préférer l'abord endoscopique à l'abord percutané pour éviter les risques d'essaimage tumoral.
- En cas d'abord percutané, l'utilisation d'une aiguille protégée est recommandée.
- Lorsque cette ponction se fait par échoendoscopie, il faut essayer d'obtenir des biopsies à l'aiguille permettant l'extraction de copeaux tissulaires qui, *a priori*, permettent de mieux caractériser la tumeur qu'une simple cytologie.
- Il faut privilégier la fixation dans le formol pour permettre une analyse de biologie moléculaire (Bouin proscrit).

4. Bilan initial

4.1. Circonstances de découverte

- Découverte lors du bilan d'un syndrome de masse abdominal.
- Découverte fortuite lors de la réalisation d'un TDM abdomino-pelvien.
- Le bilan d'extension radiologique doit comporter :

4.2. Scanner thoraco-abdomino-pelvien

- **Si localisation gastrique**

- gastroscanner : distension de l'estomac avec 1,5 L à 2 L d'eau si possible
 - acquisition volumique en coupes fines
 - avant injection de produit de contraste : étage sus mésocolique
 - après injection de produit de contraste :
 - phase artérielle sur le thorax et l'étage sus mésocolique
 - phase portale étage sus mésocolique
 - phase post équilibre sur l'ensemble de la cavité abdomino-pelvienne
 - reformations coronales et sagittales.
- **Si localisation de l'intestin grêle**
 - entérosscanner : distension de l'ensemble de l'intestin grêle sans ou avec entérolyse
 - mêmes paramètres d'acquisition que pour le gastroscanner.
- **Si localisation colique**
 - coloscanner à l'eau : distension du cadre colique avec 1,5 L à 2 L d'eau tiède
 - mêmes acquisitions que pour le gastroscanner.
- **Si localisation rectale**
 - commencer par un coloscanner à l'eau avec reconstructions MPR sagittales et frontales sur le pelvis
 - compléter le bilan d'extension par une IRM rectale +++
 - à faire en plus du scanner thoraco-abdomino-pelvien
 - technique :
 - imageur 1,5 T ou 3 T
 - préparation patient : distension de l'ampoule rectale avec 100-150 mL de gel d'échographie
 - séquences :
 - Fast Spin Echo T2 sans saturation du signal de la graisse
 - Plans frontal, sagittal et axial perpendiculaire à la tumeur
 - Coupes de 4 à 5 mm d'épaisseur
 - Utilisation d'un petit champ de vue : 24 cm
 - Option seulement si tumeur basse : séquence après injection de chélate de gadolinium : 3D Echo de gradient T1 haute résolution (plans axial et frontal).

4.3. En option : TEP Scanner

- A faire avant le traitement médical.
- Dans le cadre du bilan d'extension et pour évaluation de la réponse au traitement.

4.4. Tumeur de découverte fortuite au scanner

- Vérifier que le patient a bénéficié d'un scanner thoraco-abdomino-pelvien.
- Si paramètres d'acquisition semblent suffisants et pas de lésion secondaire : pas de nouvel examen.
- Sinon refaire l'examen avec les recommandations précédentes.

5. Informations minimales pour présenter un dossier de GIST en RCP

- Données démographiques (date de naissance, lieu d'habitation).
- Médecin correspondant et date du diagnostic.
- Indice OMS, poids habituel, poids actuel, taille.
- Antécédents familiaux de cancer.
- Antécédents personnels (en particulier de chondrome pulmonaire, de paragangliome, d'autres GIST ou de maladie de Recklinghausen. Ces tumeurs font partie de la triade de Carney).
- Comorbidités du patient (cardiaque, rénale, neurologique en particulier).
- Localisation de la tumeur.
- Bilan d'extension tel qu'il est prévu dans le référentiel.
- Comptes-rendus d'endoscopie ou d'échoendoscopie et résultat anatomo-pathologique des biopsies (si biopsies appropriées selon le référentiel).
- Comptes-rendus opératoire et anatomo-pathologique précisant le risque selon [Miettinen](#) (si malade déjà opéré), avec en particulier taille de la tumeur, l'index mitotique, état des berges, effraction tumorale constatée en peropératoire, immuno-marquage, type de mutation.
- Dates : imagerie, anatomo-pathologie, chirurgie.
- Enregistrement dans [NetSarc](#) et relecture par le réseau de référence en pathologie des sarcomes des tissus mous et des viscères ([RRePS](#)).

6. Traitement des GIST localisées

6.1. Traitement chirurgical

- Les GIST non opérées doivent faire l'objet d'une **surveillance** attentive.

6.1.1. Etendue de l'exérèse

- L'objectif de la chirurgie est la résection macroscopiquement **complète** de la tumeur, sans **effraction** tumorale avec des **marges** de tissu sain. L'énucléation des tumeurs stromales est à déconseiller fortement même pour des petites lésions car elle fait courir un risque non négligeable de marges positives.
- La chirurgie sous **laparoscopie** est possible pour les tumeurs <4 cm essentiellement gastriques et par une équipe entraînée.
- Pour les tumeurs <2 cm :
Cf. [Traitement GIST particulières <2 cm](#)

6.1.2. Marges

- Les organes adjacents envahis doivent être réséqués en bloc, de façon à éviter la rupture de la capsule tumorale et l'essaimage intra-abdominal.

6.1.3. Reprises d'exérèses après chirurgie marginale

- Il n'existe **pas de standard** dans cette situation. Lorsque la **séreuse** n'est pas envahie et que la tumeur est potentiellement curable par la chirurgie, une reprise d'exérèse doit être discutée en réunion pluridisciplinaire en cas de tranches de sections viscérales positives. Lorsque la séreuse est envahie, le pronostic est lié à l'essaimage péritonéal et non plus à la tranche de section viscérale et une reprise d'exérèse n'est pas nécessaire.

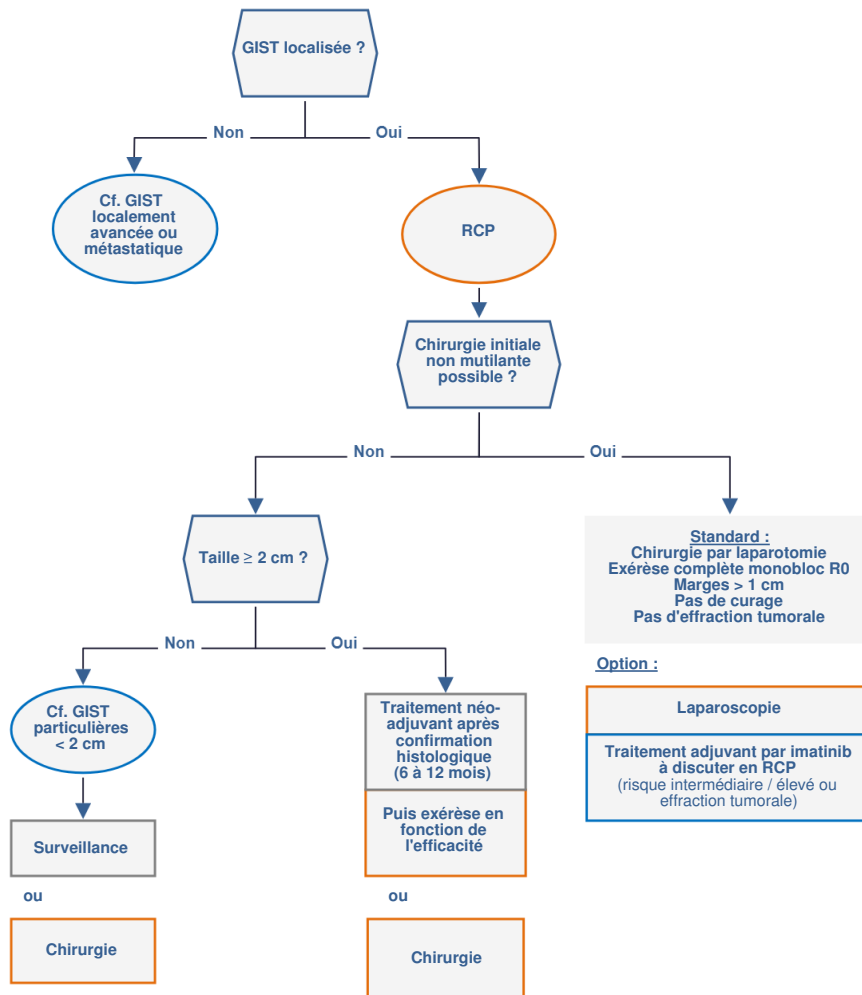
6.1.4. Lymphadénectomie

- Les GIST ne métastasent que rarement vers les ganglions lymphatiques locorégionaux et les récives ganglionnaires sont exceptionnelles. La lymphadénectomie ne doit être réalisée que dans les cas d'atteinte ganglionnaire évidente.

6.2. Traitement médical

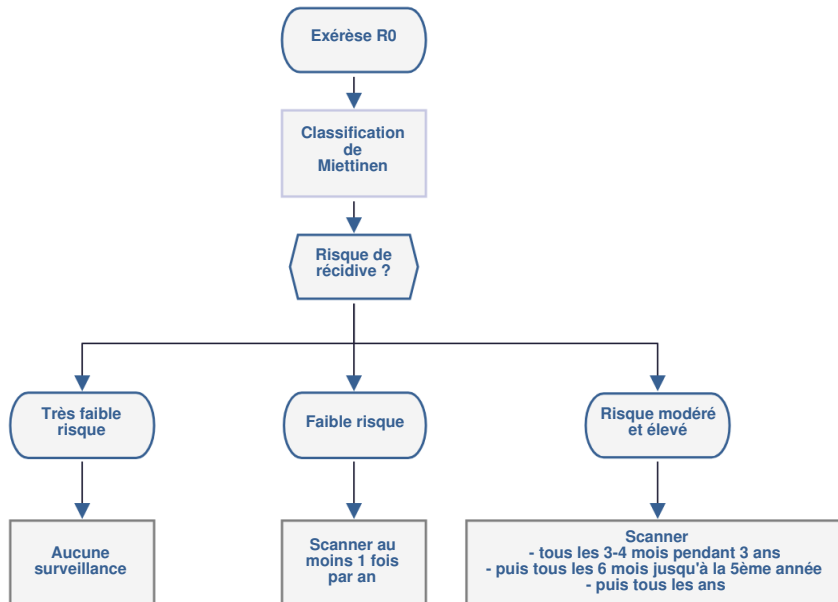
(DeMatteo, 2009)

- Il est proposé après discussion en **RCP**.
- En situation **néo-adjuvante**
 - dans les formes difficilement résécables d'emblée du fait de leur localisation anatomique
 - dans les formes mettant en jeu le pronostic fonctionnel
 - dans les formes où la chirurgie fait courir un risque de morbidité important
 - il repose sur l'imatinib (GLIVEC®) pendant 6 à 12 mois.
- En situation **adjuvante** : dans les formes à risque intermédiaire et élevé ou en cas d'effraction tumorale :
 - il repose sur l'imatinib. La durée optimale du traitement par l'imatinib est toujours en cours d'évaluation.
 - pour les formes à risque intermédiaire ou élevé, la durée de traitement actuellement recommandée est au minimum de 3 ans.
 - en cas de rupture tumorale, un traitement au long cours est recommandé.
 - La mutation D842V de PDGFR alpha est prédictive d'une absence de réponse à l'imatinib. Il existe un consensus pour ne pas proposer de traitement adjuvant et néo-adjuvant dans cette indication.



7. Surveillance des GIST localisées après exérèse R0

- En fonction du risque d'après la classification de [Miettinen](#).



8. Traitement GIST particulières <2 cm

8.1. GIST gastrique

- Le risque d'évolution maligne des GIST gastriques de moins de deux centimètres paraît très faible.
- Le choix entre surveillance ou résection est donc licite en tenant compte du terrain et de la localisation de la lésion rendant simple ou complexe son exérèse. Dans tous les cas, une information et une discussion avec le patient sont nécessaires.

8.2. GIST du grêle et du rectum

- Dans tous les cas, la résection est la règle du fait du risque évolutif.

8.3. Autres localisations

- Une exérèse chirurgicale est souhaitable mais en cas de risque opératoire élevé, ou de geste chirurgical difficile et/ou mutilant, la surveillance est une option.

8.4. Schéma de surveillance

- Les GIST non opérées doivent faire l'objet d'une surveillance attentive par endoscopie et/ou échoendoscopie à 6 mois, 18 mois puis tous les deux ans.

9. GIST localement avancées ou métastatiques

9.1. Définition

- GIST opérées avec résection R0/R1 d'un nodule de sarcomatose ou d'une métastase hépatique
- GIST opérées avec résidus R2
- GIST localement avancées inopérables (contre-indication médicale) et/ou non résécables
- GIST métastatiques d'emblée.

10. Traitement médical

(Hopkins, 2008)

- Privilégier la participation à des **essais cliniques** existants.
- L'**imatinib** (GLIVEC®) est le traitement de première ligne de référence.
Dose de 400 mg/jour en continu jusqu'à progression ou intolérance (hors essai thérapeutique).
- Le traitement doit être poursuivi au long cours (réévolution attendue à l'arrêt), même après exérèse chirurgicale.
- La connaissance du statut mutationnel de c-KIT ou PDGFR alpha doit être privilégiée :
 - les patients porteurs d'une mutation de l'exon 9 ont une meilleure SSR avec 800 mg/jour, dose standard dans ce sous-groupe.
- Evaluation de la réponse à poursuivre en cours de traitement en raison du risque persistant de progression secondaire.
- En cas d'échec à 400 mg/jour : vérifier l'observance (possibilité d'un dosage sanguin) et les éventuelles interactions médicamenteuses puis augmenter la dose à 800 mg/jour.
Augmenter également la dose de GLIVEC® à 800 mg/jour en cas de mutation de l'exon 9 de KIT.
- Si échec ou intolérance : **sunitinib** (SUTENT®) standard de 2^{ème} ligne
SUTENT® schéma 50 mg/jour, 4 semaines on/2 semaines off (option 37,5 mg en continu).
- Si échec ou intolérance au sunitinib : **regorafinib** (STIVARGA®) à la posologie de 160 mg (4 comprimés de 40 mg) une fois par jour pendant 3 semaines, suivies d'une semaine de pause.
- Il est préférable de maintenir une antityrosine kinase en phase de progression en l'absence d'autres alternatives.
- La combinaison de plusieurs antityrosines kinases n'est pas recommandée en dehors d'un essai clinique.

11. Evaluation de la réponse par imagerie morphologique et fonctionnelle

11.1. Scanner thoraco-abdomino-pelvien

- Délai de réalisation : 2 mois après la mise en place du traitement.
Vérifier que la technique d'acquisition avant traitement est superposable à celle réalisée après traitement pour comparatif.

11.1.1. Traitement des données

- Choix de lésions cibles : mesures comparables avant et après traitement.
- Prise de densité (à prendre dans les lésions initialement décrites avant traitement et sur ces mêmes lésions après traitement, sur l'acquisition réalisée à la phase portale).
- Recherche attentive de prise de contraste tissulaire à la phase artérielle au sein des lésions initialement décrites et recherche de nouvelles lésions hypervasculaires.

11.1.2. Interprétation de l'imagerie des patients sous GLIVEC®

(Choi, 2004 ; Choi, 2007 ; Benjamin, 2007 ; Holdswort, 2007 ; Bensimhon, 2008)

- **Attention critères RECIST NON FIABLES pour l'évaluation des patients sous GLIVEC®**

- Limites :
 - lésions cibles stables ou augmentées en taille mais rémission car évolution tumorale vers la nécrose.
 - apparition de nouvelles lésions sous traitement, qui correspondent en fait à des plages de nécrose consécutives au traitement, non objectivées initialement pour deux raisons : réalisation inadéquate du protocole scanographique (pas de réelle phase artérielle) ou lésion de très petite taille. Ces lésions ne doivent pas faire considérer le patient en maladie progressive mais en maladie stable ou même en rémission.

- Utiliser de préférence les **critères de Choi** :
 - maladie considérée comme stable ou en régression :
 - critères RECIST mais diminution en taille des lésions cibles seulement de 10 % (au lieu de 30 % pour tous les autres types de cancers).
 - et/ou diminution de la densité de 15 % avant et après traitement étudiée sur la phase portale.
 - apparition de fausses nouvelles lésions qui restent hypodenses après injection.
 - maladie progressive :
 - apparition de nouvelles lésions hypervasculaires
 - et/ou augmentation en taille des lésions préexistantes de 20 %
 - et/ou augmentation de la densité >0 % (prise de contraste) des lésions.

11.2. Place du TEP Scanner

- Il a été montré que la TEP-FDG était susceptible d'identifier précocement, parmi les patients porteurs d'une GIST traités par GLIVEC®, les patients non répondeurs et ce de façon très précoce - dès 48 H après institution du traitement - pour certains auteurs.

- Si lésion fixante au départ, renouveler l'examen 1 mois après l'institution du traitement.

11.2.1. Traitement des données et critères d'interprétation

(Choi, 2007)

- Il n'existe pas de standard relatif aux critères d'interprétation de la TEP vis-à-vis de la réponse au traitement dans le cas particulier des GIST pour lesquelles les critères EORTC ne peuvent donc être retenus.

- En pratique et à défaut de standard, on utilisera les critères qui définissent les patients répondeurs à deux mois par l'association :
 - d'une diminution relative du SUVmax >70 %
 - d'une valeur de SUVmax après traitement <2,5.

- Remarques
 - Les zones d'intérêt utilisées seront les mêmes que celles utilisées avec le scanner.
 - Le SUVmax à partir duquel est déterminé la diminution relative de SUVmax est représenté par la moyenne des valeurs de SUVmax des différentes lésions évaluées chez chaque patient.

11.3. Options

(en fonction des possibilités des centres) en cours d'évaluation

11.3.1. Echographie de contraste

(Lassau, 2006)

- A faire sur toutes les lésions accessibles en échographie.

11.3.2. IRM avec séquences de diffusion

(Deng, 2008 ; Liapi, 2008)

- A faire sur lésions cibles hépatiques.

12. Place de la chirurgie

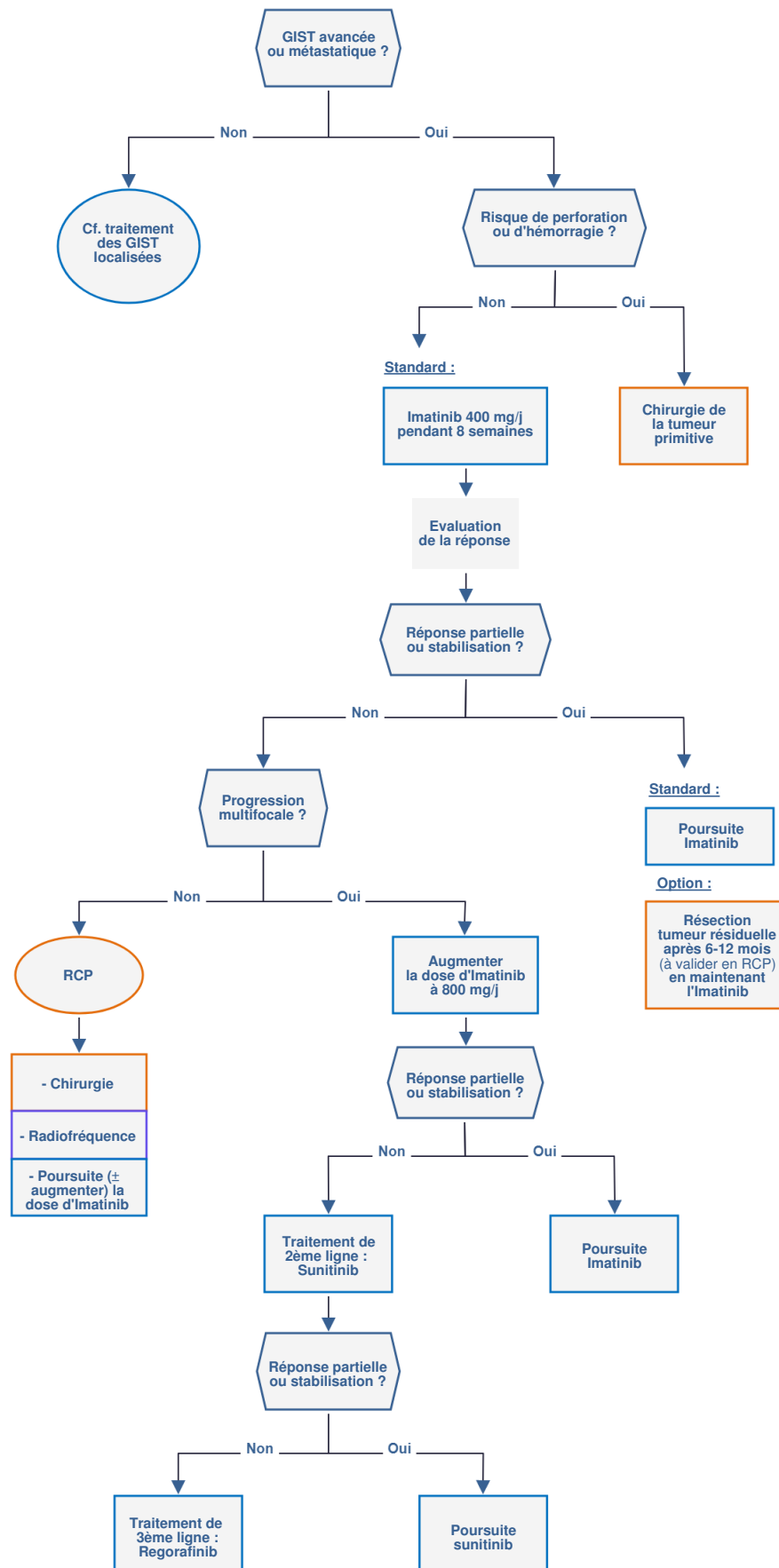
(Casali, 2014 ; SOR2006)

- Si le risque de perforation ou d'hémorragie (lié à la nécrose) est majeur, discuter l'exérèse de la tumeur primitive avant d'initier le traitement médical (par imatinib).
- La place de la chirurgie des métastases et des masses résiduelles reste en cours d'investigation (avis RCP).

- L'exérèse doit être réalisée après obtention d'une réponse maximale.
- L'exérèse chirurgicale en phase de progression tumorale est non recommandée.

- La chirurgie sur une lésion d'évolution limitée comme « un nodule dans une masse », peut être une alternative au traitement médical.

Tumeurs stromales gastro-intestinales (GIST)



13. Bibliographie

- Benjamin RS, Choi H, Macapinlac HA *et al.*
We should desist using RECIST, at least in GIST.
*J Clin Oncol.*2007;25:1760-4.

- Bensimhon D, Soyer P, Brouland JP *et al.*
Gastrointestinal stromal tumors : role of computed tomography before and after treatment.
[Gastroenterol Clin Biol. 2008 ;32:91-7.](#)
- Blay JY, Bonvalot S, Casali P *et al.*
GIST consensus meeting panelists. Consensus meeting for the management of gastrointestinal stromal tumors. Report of the GIST Consensus Conference of 20-21 March 2004, under the auspices of ESMO.
[Ann Oncol. 2005; 16:566-78.](#)
- Blay JY, von Mehren M, Blackstein ME.
Perspective on updated treatment guidelines for patients with gastrointestinal stromal tumors.
[Cancer. 2010 Nov 15;116:5126-37.](#)
- Casali PG, Blay JY, Bertuzzi A *et al.*
Gastrointestinal stromal tumours: ESMO Clinical Practice Guidelines for diagnosis, treatment and follow-up.
[Ann Oncol. 2014 Sep;25 Suppl 3:iii21-6.](#)
- Casali PG, Blay JY; ESMO/CONTICANET/EUROBONET Consensus Panel of Experts.
Gastrointestinal stromal tumours: ESMO Clinical Practice Guidelines for diagnosis, treatment and follow-up.
[Ann Oncol. 2010; 21:v98-102.](#)
- Choi H, Charnsangavej C, de Castro Faria S *et al.*
CT Evaluation of the Response of Gastrointestinal Stromal Tumors After Imatinib Mesylate Treatment : A Quantitative Analysis Correlated with FDG PET Findings.
[AJR Am J Roentgenol. 2004; 183:1619-28.](#)
- Choi H, Charnsangavej C, Faria SC, Macapinlac HA *et al.*
Correlation of computed tomography and positron emission tomography in patients with metastatic gastrointestinal stromal tumor treated at a single institution with imatinib mesylate : proposal of new computed tomography response criteria.
[J Clin Oncol. 2007;25: 1753-9.](#)
- Corless CL, Heinrich MC.
Molecular pathobiology of gastrointestinal stromal sarcomas.
[Annu Rev Pathol. 2008; 3:557-86.](#)
- DeMatteo RP, Ballman KV, Antonescu CR *et al.*
Adjuvant imatinib mesylate after resection of localised, primary gastrointestinal stromal tumour: a randomised, double-blind, placebo-controlled trial.
[Lancet. 2009; 373:1097-1104.](#)
- Deng J, Virmani S, Young J *et al.*
Diffusion-weighted PROPELLER MRI for quantitative assessment of liver tumor necrotic fraction and viable tumor volume in VX2 rabbits.
[J Magn Reson Imaging. 2008, 27:1069-76.](#)
- Emile JF, Scoazec JY, Coindre JM
Tumeurs stromales gastro-intestinales (GIST) : quoi de neuf en 2009 ?
[Ann Pathol. 2009; 29:20-23.](#)
- Fletcher CD.
Clinicopathologic correlations in gastrointestinal stromal tumors.
[Hum Pathol 2002; 33:455.](#)
- Holdsworth CH, Badawi RD, Manola JB *et al.*
CT and PET : early prognostic indicators of response to imatinib mesylate in patients with gastrointestinal stromal tumor.
[AJR Am J Roentgenol. 2007 ;189:W324-30.](#)
- Hopkins TG, Marples M, Stark D.
Sunitinib in the management of gastrointestinal stromal tumours (GISTs).
[Eur J Surg Oncol. 2008 ;34:844-50.](#)
- Lassau N, Lamuraglia M, Chami L *et al.*
Gastrointestinal stromal tumors treated with imatinib : monitoring response with contrast-enhanced sonography.

- Liapi E, Geschwind JF, Vossen JA *et al.*
Functional MRI evaluation of tumor response in patients with neuroendocrine hepatic metastasis treated with transcatheter arterial chemoembolization.
AJR Am J Roentgenol. 2008 ;190:67-73.
- Miettinen M, Lasota J.
Gastrointestinal stromal tumors : pathology and prognosis at different sites.
Semin Diagn Pathol. 2006; 23:70-83.
- Standards Options Recommendations 2006
Prise en charge des patients adultes atteints de sarcomes des tissus mous, de sarcome utérin ou de tumeur stromale gastro-intestinale.
Oncol. 2007 ; 9 : 173-177
- [Thésaurus de cancérologie digestive.](#)
Travail collaboratif entre FFCD, FNCLCC, GERCOR, SFCD, SFRO, SNFGE.
Mise à jour : 9 septembre 2011.

14. Essais cliniques

- **CYCLIGIST** : étude de phase II évaluant l'efficacité et la tolérance du PD-0332991 chez les patients atteints d'une Tumeur Stromale Gastro Intestinale (GIST) localement avancée et réfractaire à imatinib et sunitinib.
 - Etablissement ouvert en Champagne-Ardenne : Hôpital Robert Debré (Reims)
 - Etablissements ouverts en Lorraine : Institut de Cancérologie de Lorraine (Vandœuvre-lès-Nancy).
- **IMADGIST** : étude de phase III, randomisée, multicentrique, évaluant l'intérêt de la poursuite ou de l'arrêt d'un traitement adjuvant par Imatinib après 3 ans dans le traitement des tumeurs stromales gastro-intestinales (GIST).
 - Etablissement ouvert en Alsace : HU de Starsbourg
 - Etablissement ouvert en Franche-Comté : CHRU de Besançon
 - Etablissement ouvert en Lorraine : Institut de Cancérologie de Lorraine (Vandœuvre-lès-Nancy).
- **Gi-GIST** : étude multicentrique, prospective, randomisée évaluant l'efficacité d'un traitement adjuvant par imatinib chez les patients porteurs d'une tumeur stromale gastri-intestinale de risque intermédiaire présentant un Genomic Index de mauvais pronostic.
 - Etablissement ouvert en Franche-Comté : CHRU de Besançon.
- Cf. le site de l'[INCa](#)
- Cf. la page relative aux [essais cliniques](#) du *GIST support International*.