

Ampullome

Ce référentiel, dont l'utilisation s'effectue sur le fondement des principes déontologiques d'exercice personnel de la médecine, a été élaboré par un groupe de travail pluridisciplinaire de professionnels des réseaux régionaux de cancérologie de Lorraine (ONCOLOR), d'Alsace (CAROL) et de Franche-Comté (ONCOLIE), en tenant compte des recommandations nationales, et conformément aux données acquises de la science au **20 octobre 2017**.

1. Généralités

- Ce référentiel concerne la **tumeur de la papille**. Les adénocarcinomes péri-ampullaires pancréatiques ne seront pas traités dans ce référentiel. Du point de vue anatomique, ces tumeurs peuvent concerner la partie duodénale, la partie ampullaire ou les deux.
- En fonction du type histologique, voir les référentiels "[Tumeurs neuroendocrines du grêle](#)" ou "[Tumeurs exocrines du grêle](#)".
- Du point de vue anatomopathologique, ces tumeurs peuvent être de sous-type intestinal développées sur un adénome duodénal et de sous type excréto-biliaire (pancréato-biliaire) développées sur le versant endobiliaire.
- Le pronostic de la tumeur ampullaire de type intestinal est bien meilleur que celui de type excréto-biliaire ([Kawabata, 2010](#); [Morini, 2013](#))

2. Diagnostic et bilan d'extension

2.1. Diagnostic

- **Clinique** : ictère cholestatique (prurit) continu progressif, amaigrissement récent, antécédents personnels ou familiaux de polyadénomatose familiale (mutation du gène APC ?), fièvre.
- **Biologie** : anémie ferriprive, cytolyse, cholestase ictérique.
- **Duodéno-scopie** (latéroscope haute définition indispensable) **avec biopsies multiples** : localisation précise, développement endoluminal ou endoampullaire, diamètre, degré de sténose, présence d'une **ulcération**, adénomes associés de D2.
- **Echographie** : dilatation souvent très marquée de la voie biliaire principale et du canal pancréatique sur tout le trajet en l'absence de pancréas *divisum*.

2.2. Bilan d'extension

2.2.1. Standard

- **Echoendoscopie avec biopsies** (avec aiguille tranchante pour histologie) : statut uST (uST2 : extension à la sous muqueuse ; uST3 : extension au pancréas), statut N, extension endocanalaire au canal pancréatique principal et/ou à la voie biliaire principale.
- **Scanner thoraco-abdomino-pelvien** en coupes fines de 1 mm centré sur la région duodéno-pancréatique avec remplissage du duodénum à l'eau et acquisition aux trois phases de l'injection : recherche les contre-indications à la DPC (métastases ganglionnaires à distance inter-aortico-cave, métastases hépatiques) et précise la cartographie vasculaire ([Al-Hawary, 2014](#)).
- **Cholangio-pancréato-IRM** : recherche une extension tumorale endocanalaire.
- **Gastroscopie et coloscopie haute résolution** à la recherche de lésions associées.

2.2.2. Options

- **Selon disponibilité et si la tumeur semble très limitée et superficielle** : mini-sonde d'échoendoscopie endocanalaire à haute fréquence 20 MHz permet une étude plus précise de l'infiltration sous-muqueuse, des végétations intracanales et de l'envahissement éventuel des sphincters propres et communs.
- **Marqueurs tumoraux éventuels** ACE, CA19-9 (après normalisation de la cholestase ictérique).
- **Cas particulier** : coloscopie et gastroscopie longue et haute résolution dans le cadre d'une PAF (Polypose Adénomateuse Familiale), consultation oncogénétique.

2.3. Éléments histologiques

- Le **sphincter d'Oddi** représente l'équivalent d'une **musculaire muqueuse**. Le risque ganglionnaire n'existe pas en l'absence d'extension tumorale à la sous-muqueuse duodénale, alors qu'il est de 30 % en cas d'envahissement de celle-ci.
- Il s'agit d'**adénocarcinomes**. Deux sous-types histologiques principaux sont décrits : le sous-type intestinal développé sur adénome duodénal et le sous-type excréto-biliaire (pancréato-biliaire) développé sur le versant endobiliaire.
- Lorsque la morphologie n'oriente pas aisément vers une différenciation histologique précise, il est recommandé de réaliser une étude immunohistochimique
 - un profil immunohistologique cytokératine 7+ / cytokératine 20- est en faveur d'une origine pancréatobiliaire.
 - un profil immunohistologique cytokératine 7- / cytokératine 20+ est en faveur d'une origine intestinale.
- La mutation KRAS est retrouvée dans environ la moitié des cas et pourrait constituer un élément pronostic (Kim, 2016; Tao, 2016)
- La recherche d'une instabilité des microsatellites est souhaitable chez les patients de moins de 70 ans ayant une tumeur de type intestinale.

3. Classifications

3.1. Classification TNM (8ème édition 2017)

Tumeur	
Tx	Tumeur inclassée
Tis	Carcinome <i>in situ</i>
T1a	Tumeur limitée à l'ampoule de Vater ou au sphincter d'Oddi
T1b	Tumeur envahissant au-delà du sphincter d'Oddi et/ou envahissant la sous-muqueuse duodénale
T2	Tumeur envahissant la <i>muscularis propria</i> du duodénum
T3	Tumeur envahissant le pancréas
T3a	Tumeur envahissant le pancréas de moins de 0.5 cm
T3b	Tumeur envahissant le pancréas sur plus de 0.5 cm ou dans le tissu péri-pancréatique ou atteignant la séreuse duodénale sans envahissement artériel coeliaque ou mésentérique supérieur
T4	Tumeur envahissant le tronc coeliaque, l'artère mésentérique supérieure ou l'artère hépatique

Extension ganglionnaire	
N0	Absence d'adénopathie régionale métastatique
N1	Présence d'adénopathies régionales métastatiques < 2
N2	Présence d'adénopathies régionales métastatiques ≥ 3

Métastases à distance	
M0	Pas de métastase
M1	Métastases à distance ou adénopathie splénique ou caudale

Stade	
0	Tis N0 M0
IA	T1 N0 M0
IB	T1b, T2 N0 M0
IIA	T3a N0 M0
IIB	T3b N1 M0
IIIA	T1a, T1b, T2, T3 N1 M0
IIIB	Tout T N2 M0
	T4 tout N M0
IV	Tout T tout N M1

- La **différenciation histologique** (intestinale vs pancréatobiliaire) est un facteur pronostique majeur et déterminant dans le choix des chimiothérapies adjuvantes.
- Il est également possible de s'aider d'autres marqueurs comme CDX2 et MUC2 dont la positivité est en faveur d'une origine intestinale et de MUC1 dont la positivité est en faveur d'une origine pancréatobiliaire.

4. Traitement

4.1. Prise en charge à visée curative

4.1.1. En présence d'éléments en faveur d'une tumeur maligne invasive

- ≥ T2 **ou**
- N+ **ou**
- Tumeur ulcérée.

Le traitement sera une **Duodéno Pancréatectomie Céphalique (DPC)** avec les mêmes critères de qualité que pour les adénocarcinomes pancréatiques.

4.1.2. Si le bilan pré-thérapeutique est en faveur d'une tumeur a priori bénigne (adénome) ou maligne non invasive (<T1)

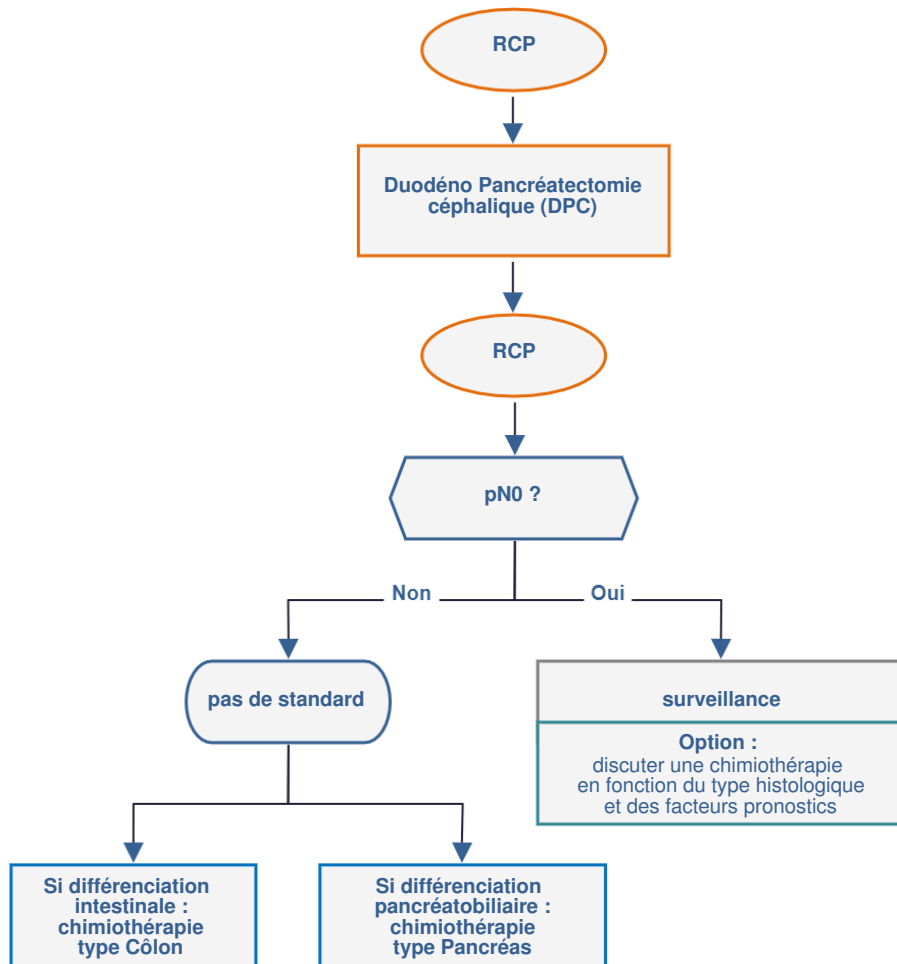
- L'échoendoscope est indispensable

- ≤ T1a **et**
- tumeur non ulcérée **et**
- us N0 **et**
- pas d'extension endocanalaire biliaire ou pancréatique **et**
- M0 **et**
- pas de caractère infiltrant sur les biopsies.
- En cas d'ampullome non dégénéré pour lesquels une ampullectomie endoscopique est envisagée : il est nécessaire de réaliser au moins 2 séries de biopsies avec duodénolescope interprétées par 2 anatomopathologistes différents confirmant l'ampullome. En cas de papille adénomateuse non tumorale, sans anomalie du bilan hépatique, aucun geste n'est réalisé en l'absence de dysplasie de haut grade au minimum.

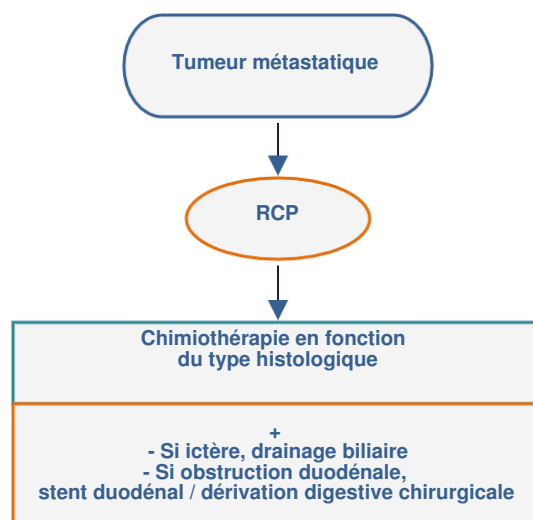
4.1.2.1. Ampullectomie

- **ampullectomie endoscopique :**
 - exérèse monobloc de l'**ensemble** de la structure ampullaire **sans** injection « sous muqueuse »
 - stenting de canal pancréatique principal souhaitable par une prothèse plastique de 3-7Fr. Elle sera retirée après 4 à 6 semaines après le geste afin de diminuer les pancréatites post résection.
 - utilisation de courant de section pure sans courant de coagulation.
- **ampullectomie chirurgicale :**
 - avec examen histologique extemporané des sections de canaux pancréatique et biliaire
 - le risque d'extension rétrograde endobiliaire justifie une section haute de la voie biliaire principale infundibulaire
 - le résultat histologique définitif de la lésion ampullaire doit être donné très rapidement (moins de 4 jours) afin de permettre une réintervention rapide dans de bonnes conditions si la tumeur est finalement invasive (DPC).

4.1.3. Prise en charge à visée curative d'un adénocarcinome de l'ampoule invasif



4.2. Prise en charge à visée palliative d'un adénocarcinome de l'ampoule invasif



5. Surveillance après ampullectomie

- Première duodénoscopie à 3 mois. **But** : dépister une résection incomplète

Puis :

- Surveillance clinique tous les 3 mois
- Echographie, duodénoscopie et scanner tous les 6 mois pendant 2 ans puis tous les ans pendant 3 ans.

6. Surveillance après DPC

Voir le référentiel "[Tumeurs exocrines du pancréas](#)"

7. Bibliographie

Al-Hawary MM, Francis IR, Chari ST *et al.*

Pancreatic ductal adenocarcinoma radiology reporting template: consensus statement of the society of abdominal radiology and the american pancreatic association.

[Gastroenterology. 2014;146:291-304.](#)

Kawabata Y, Tanaka T, Nishisaka T *et al.*

Cytokeratin 20 (CK20) and apomucin 1 (MUC1) expression in ampullary carcinoma: Correlation with tumor progression and prognosis.

[Diagn Pathol. 2010 ;5:75.](#)

Kim BJ, Jang HJ, Kim JH *et al.*

KRAS mutation as a prognostic factor in ampullary adenocarcinoma: a meta-analysis and review.

[Oncotarget. 2016 ;7:58001-58006.](#)

Lee SY, Jang KT, Lee KT *et al.*

Can endoscopic resection be applied for early stage ampulla of Vater cancer?

[Gastrointest Endosc. 2006 ;63:783-8.](#)

Morini S, Perrone G, Borzomati D *et al.*

Carcinoma of the ampulla of Vater: morphological and immunophenotypical classification predicts overall survival.

[Pancreas. 2013 ; 42 : 60-6.](#)

Tao LY, Zhang LF, Xiu DR *et al.*

Prognostic significance of K-ras mutations in pancreatic cancer: a meta-analysis.

[World J Surg Oncol. 2016;14:146.](#)