

# Tumeurs appendiculaires

Ce référentiel, dont l'utilisation s'effectue sur le fondement des principes déontologiques d'exercice personnel de la médecine, a été élaboré par un groupe de travail pluridisciplinaire de professionnels des réseaux régionaux de cancérologie de Lorraine (ONCOLOR), d'Alsace (CAROL) et de Franche-Comté (ONCOLIE), en tenant compte des recommandations nationales, et conformément aux données acquises de la science au **14 février 2018**.

## 1. Généralités

- Ce référentiel propose la conduite à tenir diagnostique et thérapeutique devant une tumeur de l'appendice.
- Ces tumeurs sont le plus souvent de découverte fortuite lors d'une appendicectomie pour syndrome appendiculaire ou lors d'une exploration chirurgicale de l'abdomen.
- Le terme de mucocèle est réservé à la macroscopie (accumulation de mucus dans l'appendice).

## 2. Anato-pathologie des tumeurs appendiculaires épithéliales primitives

### 2.1. Terminologie OMS (2010) versus PSOGI (2016) adoptée par l'AJCC 8ème édition

OMS 2010	PSOGI 2016
Lésions précurseurs : adénome conventionnel, adénome / polype dentelé, polype hyperplasique (SSA/P, TSA, HP)	<b>Lésions non invasives</b> <ul style="list-style-type: none"> <li>• Adénome conventionnel (rare)</li> <li>• Polype dentelé avec ou sans dysplasie</li> <li>• <b>Néoplasie appendiculaire mucineuse de bas grade (LAMN)* - extension "pushing type" jusque dans la musculature = pTis</b></li> <li>• <b>Néoplasie appendiculaire mucineuse de haut grade (HAMN)* - extension "pushing type" jusque dans la musculature = pTis</b></li> </ul> <i>* la totalité de l'appendice doit être soumis à l'examen histologique</i>
Néoplasie mucineuse appendiculaire de bas grade (LAMN)	
Adénocarcinome mucineux <ul style="list-style-type: none"> <li>• &gt;50 % mucosécrétion, &lt;50 % de cellules en bague à chaton</li> </ul> Adénocarcinome à cellules en bague à chaton <ul style="list-style-type: none"> <li>• &gt;50 % de cellules en bague à chaton</li> </ul>	<b>Lésions invasives</b> <ul style="list-style-type: none"> <li>• Adénocarcinome mucineux : &gt;50 % de mucosécrétion, &lt;50 % de cellules en bague à chaton</li> <li>• Adénocarcinome à cellules en bague à chaton : &gt;50 % de cellules en bague à chaton</li> </ul>
Adénocarcinome non mucineux - type colo-rectal classique	Adénocarcinome non mucineux (type colorectal classique)

### 2.2. Grading des néoplasies mucineuses appendiculaires (AJCC 8ème édition)

Grade AJCC 8ème édition	Caractéristiques	Grade selon Davison (2014)
<b>G1 bien différencié</b>	Néoplasie mucineuse de bas grade cyto-nucléaire (LAMN)	Bas grade
<b>G2 modérément différencié</b>	Haut grade cyto-nucléaire sans cellules en bague à chaton	Haut grade
<b>G3 peu différencié</b>	Haut grade cyto-nucléaire avec cellules en bague à chaton	

### 2.3. Terminologie AJCC 8ème édition versus PSOGI 2016 : proposition d'une terminologie homogène entre les tumeurs primitives et les localisations péritonéales

(Carr NJ, 2016; Davison, 2014; Yantiss, 2009; Pai, 2009; Misdraji, 2003)

Tumeur primitive	Maladie péritonéale Terminologie PSOGI 2016**	<b>Néoplasie appendiculaire et péritonéale - Terminologie AJCC 8ème édition</b>
Néoplasie appendiculaire mucineuse de bas grade (LAMN)	Carcinose mucineuse péritonéale de bas grade	<b>Néoplasie mucineuse de bas grade (G1)</b>
Adénocarcinome mucineux <u>sans</u> cellules en bague à chaton	Carcinose mucineuse péritonéale de haut grade	<b>Adénocarcinome mucineux avec haut grade cyto-nucléaire modérément différencié (G2)</b>

Adénocarcinome mucineux <u>avec ou à</u> cellules en bague à chaton	Carcinose mucineuse péritonéale de haut grade avec cellules en bague à chaton	<b>Adénocarcinome mucineux avec haut grade cytonucléaire et/ou à cellules en bague à chaton (G3)</b>
---	---	--

Les grades G2 et G3 correspondent à des hauts grades pour l'AJCC.

\*\* Des discordances existent rarement entre le grade de la tumeur appendiculaire et celui de la localisation péritonéale. Le grade de la maladie péritonéale reflète mieux l'évolution clinique et devrait donc être pris en compte pour la prise en charge thérapeutique.

## 2.4. Pseudomyxome péritonéal (carcinose mucineuse péritonéale)

(Carr, 2016; Dartigues, 2014, Fiche RENAPE)

- Terme clinique (et non histopathologique) correspondant à la dissémination intrapéritonéale de cellules muco-sécrétantes responsables d'une accumulation de mucine dans la cavité péritonéale. L'appendice est maintenant reconnu comme le premier organe responsable, même si les carcinoses mucineuses peuvent occasionnellement provenir d'adénocarcinomes mucineux d'autres organes (vésicule biliaire, estomac, trompe, ovaire ou origine colorectale).
- La classification OMS 2010 distingue :
  - pseudomyxome de bas grade
  - pseudomyxome de haut grade
- Pour le groupe PSOGI 2016 :
  - Mucine sans cellule épithéliale
  - Pseudomyxome de bas grade = carcinose mucineuse péritonéale de bas grade
  - Pseudomyxome de haut grade = carcinose mucineuse péritonéale de haut grade
  - Pseudomyxome avec cellules en bague à chaton = carcinose mucineuse péritonéale de haut grade avec cellules en bague à chaton
- **Remarques :**
  - Le pseudomyxome peut être associé à tout type de tumeur mucineuse.
  - Le terme d'adénomucinoase péritonéale disséminée (DPAM) anciennement utilisé pour les carcinoses mucineuses péritonéales de bas grade développées sur LAMN doit être évité d'après l'OMS 2010.
  - Les carcinoses mucineuses péritonéales font partie des tumeurs rares du péritoine. Ces tumeurs, avec les mucocèles, font l'objet d'un recensement par le groupe [RENAPE](#) depuis 2011 et une relecture par l'un des pathologistes du [groupe RENAPATH](#) est recommandée depuis 2012.

## 2.5. Tumeurs neuroendocrines appendiculaires

- Dans son acceptation la plus restreinte, le terme de "**carcinoïde**" est réservé actuellement aux tumeurs endocrines digestives associées à un syndrome carcinoïde clinique dû à l'hyper-sécrétion de sérotonine (tumeurs dites fonctionnelles), rares au niveau de l'appendice.
- Les **tumeurs neuroendocrines appendiculaires** représentent 20 % de l'ensemble des tumeurs endocrines digestives ; ce sont les tumeurs endocrines digestives les plus fréquentes après les tumeurs du grêle. Le plus souvent situées au niveau de la pointe de l'appendice, ces tumeurs ont dans la grande majorité des cas un comportement très peu agressif, bénin malgré l'infiltration quasi-constante de la musculature.
- Les **goblet cell carcinoïdes** correspondant à 6% des tumeurs neuroendocrines de l'appendice hybrides entre les tumeurs neuroendocrines et l'adénocarcinome de pronostic plus péjoratif que les tumeurs neuroendocrines pures. Possibilité d'évolution vers un adénocarcinome mucineux ou à cellules en bague à chaton.
- Les **carcinomes neuroendocrines**, très rares au niveau de l'appendice, sont presque exclusivement bien différenciés. La survie à 5 ans des patients traités pour une tumeur endocrine de l'appendice est excellente pour les formes localisées.

### 2.5.1. Classification anatomo-pathologique des tumeurs neuroendocrines de l'appendice (modifiée d'après OMS 2010)

- Cf. la [classification OMS 2010 des tumeurs de l'appendice](#)

#### 2.5.1.1. Grading

- Index mitotique (IM) = nombre de mitoses/10 champs à fort grossissement (1 champ = 0,2 mm<sup>2</sup>) avec comptage sur 50 champs.
- Index de prolifération (Ki67, anticorps Dako monoclonal MIB-1) : évalué en % de cellules marquées, comptage sur 500 à 2000 cellules. Ces comptages sont réalisés dans la zone de plus forte activité.

<b>G1</b>	IM <2 et/ou Ki67 ≤2 %
<b>G2</b>	IM de 2 à 20 et/ou Ki67 de 3 à 20 %
<b>G3</b>	IM >20 et/ou Ki67 >20 %

### 3. Compte-rendu histologique d'une tumeur appendiculaire - données minimales

#### 3.1. Intervention

- Appendicectomie
- Appendicectomie avec colectomie totale
- Autres

#### 3.2. Localisation de la tumeur

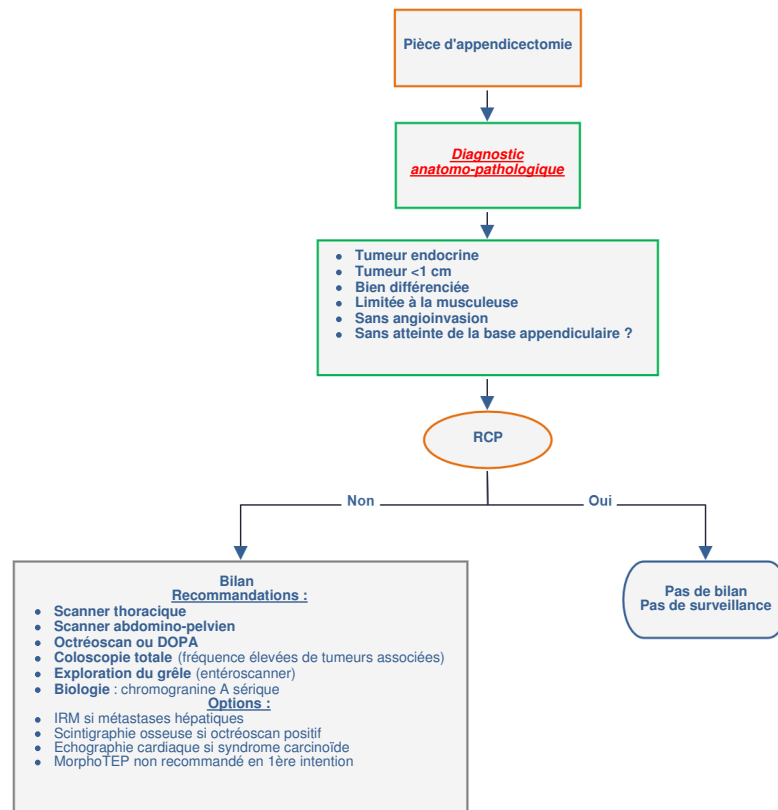
Cf. [Fiche anatomo-pathologique standardisée du réseau RENAPE sur le pseudomyxome](#)

- Moitié proximale / moitié distale / diffus / autres
- Invasion de la base appendiculaire : oui / non / non évaluable
- Taille de la tumeur (cm)
- Type histologique
- Différenciation : bien / modérée / peu / indifférenciée
- Aspect histologique de la tumeur : plan / vilieux / cribriforme...
- Pushing : oui / non
- Budding : oui / non
  - Pour les tumeurs neuroendocrines :
    - Tumeur neuroendocrine de grade I, tumeur neuroendocrine de grade II, carcinome neuroendocrine
    - Ki67 en %
    - Compte de mitoses pour 10 grands champs
- Invasion vasculaire
- Infiltration péri-nerveuse
- Présence de cellules en bague à chaton : oui / non et %
- Evaluation de l'infiltration pariétale de la mucine / évaluation de l'infiltration pariétale de la tumeur
- Statut ganglionnaire TNM
- Marges : distance aux marges chirurgicales et état des marges (cellules tumorales / dysplasie ou mucine acellulaire).

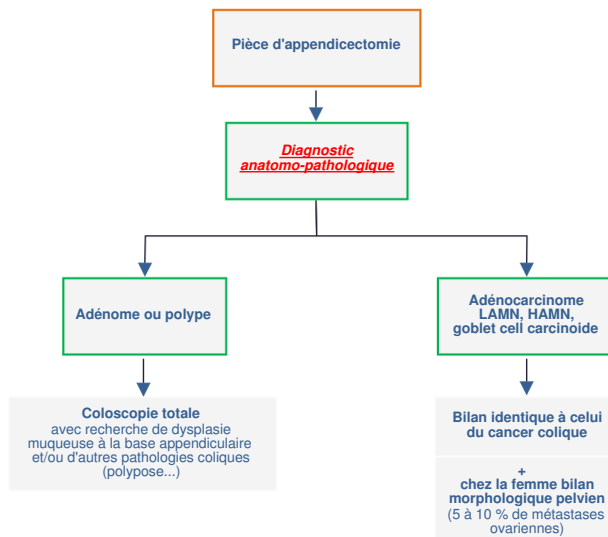
### 4. Bilan

- Le bilan est habituellement fait après appendicectomie et dépend de la forme anatomo-pathologique.

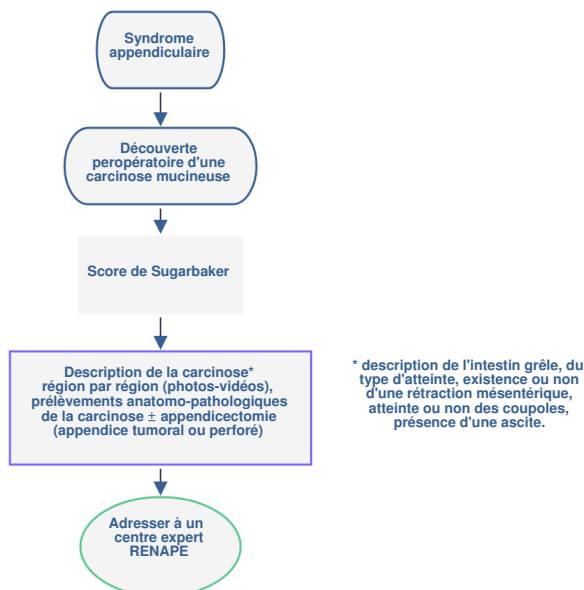
#### 4.1. Tumeurs neuroendocrines



## 4.2. Autres tumeurs



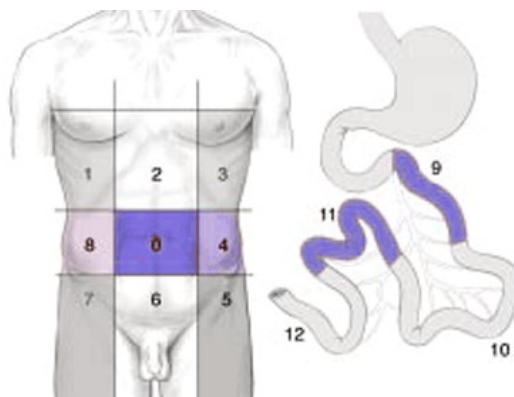
## 4.3. Carcinoses mucineuses



## 5. Informations minimales pour présenter un dossier de tumeur appendiculaire en RCP

- Données démographiques (date de naissance, lieu d'habitation).
- Médecin correspondant, date et lieu du diagnostic.
- **Index OMS**, poids habituel, poids actuel, taille.
- Antécédents familiaux de cancer.
- Comptes-rendus opératoire et anatomo-pathologique (si malade déjà opéré).
- Comorbidités du patient (cardiaque, rénal, neurologique en particulier).
- **Bilan d'extension** tel qu'il est prévu dans le référentiel.
- En cas de carcinomatose péritonéale, décrire l'étendue des lésions selon le **score de Sugarbaker**.

## 6. Score de Sugarbaker



(Elias, 2004)

## Régions

0	Central	7	Inférieur droit
1	Supérieur droit	8	Flanc droit
2	Epigastre	9	Jéjunum supérieur
3	Supérieur gauche	10	Jéjunum inférieur
4	Flanc gauche	11	Iléon supérieur
5	Inférieur gauche	12	Iléon inférieur
6	Pelvis		

- Index péritonéal définissant précisément l'étendue de la carcinose.
- Chacune des 13 régions est notée selon le volume tumoral :
  - 0 si absence de tumeur
  - 1 si tissu tumoral inférieur à 0,5 cm
  - 2 si entre 0,5 et 5 cm
  - 3 si supérieur à 5 cm ou atteinte de la totalité de la région.
- L'index total peut varier de 1 à 39.
- La qualité de la cytoréduction est exprimée selon l'index de "completeness of cytoreduction" (CCR)
  - CCR 0 : aucun résidu tumoral macroscopique
  - CCR 1 : aucun des nodules résiduels ne mesurent plus de 2,5 mm
  - CCR2 : diamètre des nodules tumoraux résiduels supérieur à 2,5 mm.

## 7. Classifications

### 7.1. Classification OMS

0	Capable d'une activité identique à celle précédant la maladie, sans aucune restriction
1	Activité physique diminuée mais ambulatoire et capable de mener un travail
2	Ambulatoire et capable de prendre soin de soi, incapable de travailler. Alité <50 % de son temps
3	Capable de seulement quelques soins personnels. Alité ou chaise >50 % du temps
4	Incapable de prendre soin de lui-même, alité ou chaise en permanence

### 7.2. Classification des tumeurs de type adénocarcinome

#### 7.2.1. Classification pTNM 2017

- Le terme **dysplasie de haut grade** signifie **carcinome *in situ* (Tis)**

Tumeur primitive (T)	
<b>Tx</b>	La tumeur ne peut être évaluée
<b>T0</b>	Pas de tumeur
<b>Tis</b>	Carcinome <i>in situ</i> : tumeur intra-épithéliale ou envahissant la lamina propria (intra-muqueuse) sans extension à la sous-muqueuse à travers la <i>muscularis mucosae</i> <sup>(1)</sup>  <i>Tis (LAMN / HAMN) : tumeur mucineuse appendiculaire de bas grade / haut grade confinée à l'appendice</i> définie comme l'envahissement par de la mucine acellulaire ou épithélium mucineux qui peut envahir la muscularis propria)
<b>T1</b>	La tumeur envahit la sous-muqueuse sans la dépasser
<b>T2</b>	La tumeur envahit la musculature propria sans la dépasser
<b>T3</b>	La tumeur envahit la sous-séreuse ou le mésoappendice
<b>T4</b> <sup>(2)</sup>	La tumeur perce le péritoine viscéral incluant la tumeur péritonéale mucineuse ou la mucine acellulaire sur la séreuse de l'appendice ou le mésoappendice et/ou envahit directement les organe de voisinage.
	<b>T4a</b> : tumeur perforée dans le péritoine viscéral, incluant les tumeurs mucineuses péritonéales ou la mucine acellulaire sur la séreuse de l'appendice ou le mésoappendice.
	<b>T4b</b> : tumeur envahissant directement les organes de voisinage ou structures <sup>(3)</sup>

<sup>(1)</sup> Tis inclut les cellules cancéreuses dans la membrane basale glandulaire (intraépithéliale) ou lamina propria (intramuqueuse) sans extension à travers la muscularis mucosae dans le sous-muqueuse.

<sup>(2)</sup> Dans les T4, l'envahissement direct inclut l'envahissement d'autres segments intestinaux par l'intermédiaire de la séreuse (par exemple l'iléon).

<sup>(3)</sup> Une tumeur adhérente à d'autres organes ou structures, macroscopiquement, est classée T4b. Toutefois, si aucune cellule tumorale n'est présente dans les adhésions, microscopiquement, la classification est pT1, 2 ou 3.

<sup>(4)</sup> LAMN avec envahissement de la sous-séreuse ou de la surface séreuse (péritoine viscéral) doit être classé respectivement comme T3 ou T4a.

<sup>(5)</sup> T1 et T2 non applicable pour les LAMN ou HAMN.

Ganglions régionaux (N) <sup>(1)</sup>	
<b>N0</b>	Pas d'adénopathie régionale métastatique
<b>N1</b>	1 à 3 adénopathies régionales métastatiques
	<b>N1a</b> : 1 adénopathie régionale métastatique
	<b>N1b</b> : 2 à 3 adénopathies régionales métastatiques
	<b>N1c</b> : nodule tumoral (satellite) dans la sous-séreuse ou dans le tissu péricolique non péritonéalisé sans invasion ganglionnaire régionale
<b>N2</b>	4 ou plus adénopathies régionales métastatiques
<b>Nx</b>	Les adénopathies régionales ne peuvent être évaluées
Un nodule tumoral (satellite) est un discret micro ou macroscopique nodule cancéreux dans le tissu adipeux péri-colique du territoire de drainage de la tumeur primitive sans résidu ganglionnaire évident dans le nodule ou de structure vasculaire ou nerveuse identifiable. Si un vaisseau est identifiable sur la coloration HES, il doit être classé comme une invasion veineuse (V1/2) ou invasion lymphatique (L1). Si une structure neurologique est identifiée, elle doit être classée comme invasion périneurologique (Pn1).	
<b>pN0 : Nombre minimum de ganglions examinés : 12</b>	

(1) ↑ Si les ganglions lymphatiques examinés sont négatifs mais que le nombre habituellement réservé n'est pas atteint (12 au minimum), classer pN0. Les ganglions régionaux sont les ganglions iléocoliques.

Métastases (M)	
<b>M0</b>	Absence de métastase
<b>M1</b>	Métastases à distance
	<b>M1a</b> : métastase intrapéritonéale avec seulement mucine acellulaire
	<b>M1b</b> : métastase intrapéritonéale incluant la mucine épithéliale
	<b>M1c</b> : métastase non péritonéale
<b>Mx</b>	Statut métastatique inconnu

#### 7.2.2. Grading

<b>Gx</b>	Grade ne pouvant être défini
<b>G1</b>	Bien différencié, mucineux de bas grade
<b>G2</b>	Moyennement différencié, mucineux de haut grade sans cellules en bague à chaton
<b>G3</b>	Peu différencié, mucineux de haut grade avec ou à cellules en bague à chaton
<b>G4</b>	Indifférencié

- Le **grade histologique**, en particulier pour les tumeurs mucineuses (plus de 50 % de la tumeur est constituée de mucus extracellulaire) est nécessaire pour séparer le stade IVa du stade IVb.

#### 7.2.3. Classification en stades

Stade	TNM		
<b>Stade 0</b>	Tis	N0	M0
<b>Stade 0</b>	Tis (LAMN)	N0	M0
<b>Stade I</b>	T1	N0	M0
	T2	N0	M0
<b>Stade II</b>			
<b>Stade IIa</b>	T3	N0	M0
<b>Stade IIb</b>	T4a	N0	M0
<b>Stade IIc</b>	T4b	N0	M0
<b>Stade III</b>			
<b>Stade IIIa</b>	T1-T2	N1	M0
<b>Stade IIIb</b>	T3-T4	N1	M0
<b>Stade IIIc</b>	Tous T	N2	M0
<b>Stade IV</b>			
<b>Stade IVa</b>	Tous T	N0	M1a
	Tous T	N0	M1b G1
<b>Stade IVb</b>	Tous T	Tous N	M1b G2, G3, Gx
<b>Stade IVc</b>	Tous T	Tous N	M1c, Tous G

### 7.3. Tumeurs neuroendocrines de l'appendice

#### 7.3.1. Classification pTNM 2017

- La classification s'applique aux tumeurs neuroendocrines bien différenciées (tumeurs carcinoïdes et tumeurs carcinoïdes atypiques).
- Les hauts grades (grade 3) sont exclus et sont classés comme des carcinomes.

Grade	Compte mitotique (10 grands champs)	Index Ki67 (%)
G1	<2	≤2
G2	2-20	3-20
G3	>20	>20

Tumeur primitive (T) <sup>(1)</sup>	
Tx	La tumeur ne peut être évaluée
T0	Pas de tumeur
T1	Tumeur de 2 cm ou moins dans sa plus grande dimension (T ≤ 2 cm)
T2	Tumeur de plus de 2 cm mais de moins de 4 cm
T3	Tumeur de plus de 4 cm ou avec invasion sous-séreuse ou invasion du mésoappendice
T4	La tumeur perce le péritoine viscéral et/ou envahit les organes de voisinage ou les structures (envahissement direct mural vers la sous-séreuse adjacente comme la paroi abdominale ou muscles squelettiques) <sup>(2)</sup>
Ganglions régionaux (N) <sup>(3)</sup>	
N0	Pas d'adénopathie régionale métastatique
N1	Adénopathies régionales métastatiques
Nx	Les adénopathies régionales ne peuvent être évaluées
<b>Nombre minimum de ganglions examinés : 12</b>	
Métastases (M)	
M0	Absence de métastase
M1	Métastases à distance
	M1a : Métastases hépatiques seules
	M1b : Métastases extrahépatiques seules
M1c : Métastases hépatiques et extrahépatiques	
Mx	Statut métastatique inconnu

<sup>(1)</sup> ↑ les tumeurs adénocarcinoïdes à cellules caliciformes (*Goblet cell carcinoid*), les tumeurs neuroendocrines de haut grade et les tumeurs mixtes sont considérées comme plus agressives et sont classées comme les **adénocarcinomes de l'appendice**.

<sup>(2)</sup> ↑ une tumeur **adhérente** à d'autres organes ou structures, macroscopiquement, est classée T4. Toutefois, si aucune cellule tumorale n'est présente microscopiquement dans les adhésions, la classification est pT1, 2 ou 3.

<sup>(3)</sup> ↑ Si les ganglions lymphatiques examinés sont négatifs mais que le nombre habituellement réséqué n'est pas atteint, classer pN0

### 7.3.2. Classification en stades

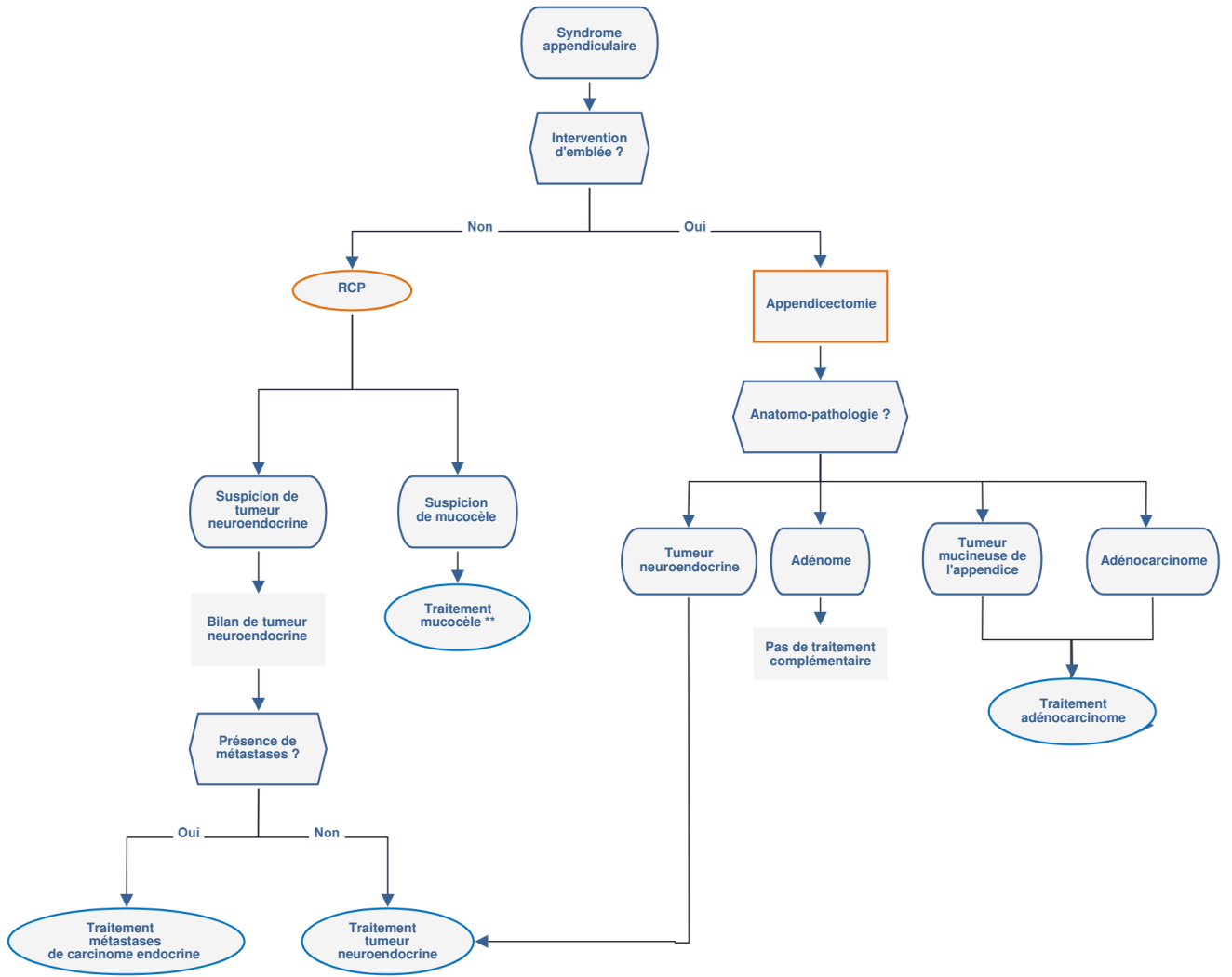
Stade	TNM		
Stade I	T1	N0	M0
Stade II	T2, 3	N0	M0
Stade III			
Stade IIIa	T4	N0	M0
Stade IIIb	Tous T	N1	M0
Stade IV	Tous T	Tous N	M1

### 7.3.3. Tumeur résiduelle R

R0	Résection complète, berges histologiquement saines, pas de tumeur résiduelle laissée après la résection
R1	Résection incomplète, berges histologiquement envahies, tumeur résiduelle microscopique laissée après la résection de la tumeur
R2	Résection incomplète, berges envahies ou reliquats tumoraux centimétriques

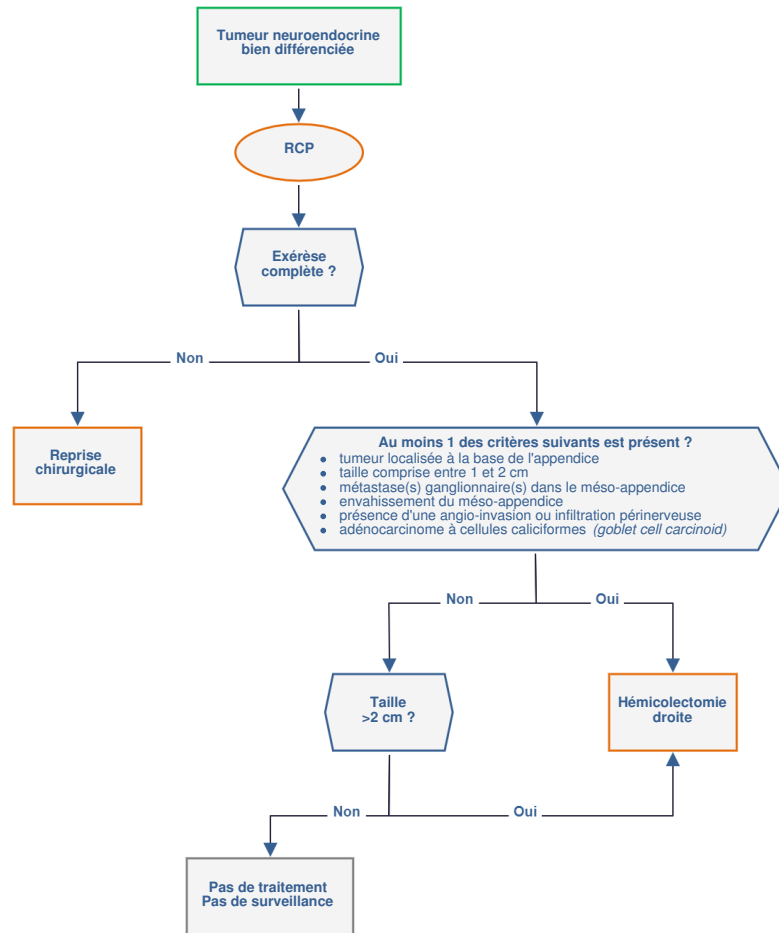
## 8. Traitements

- Ce référentiel a été élaboré en intégrant la [recommandation](#) produite par la Société Française de Chirurgie Digestive (SFCD) et l'Association de Chirurgie Hépatobiliaire et de Transplantation Hépatique (ACHBT) intitulée "**Cancérologie digestive : pratiques chirurgicales**". Elle a reçu le label INCa-HAS en février 2009. Le texte argumenté des recommandations ([version longue](#)) est disponible sur le site de l'[INCa](#) ainsi qu'une [version synthétique](#).

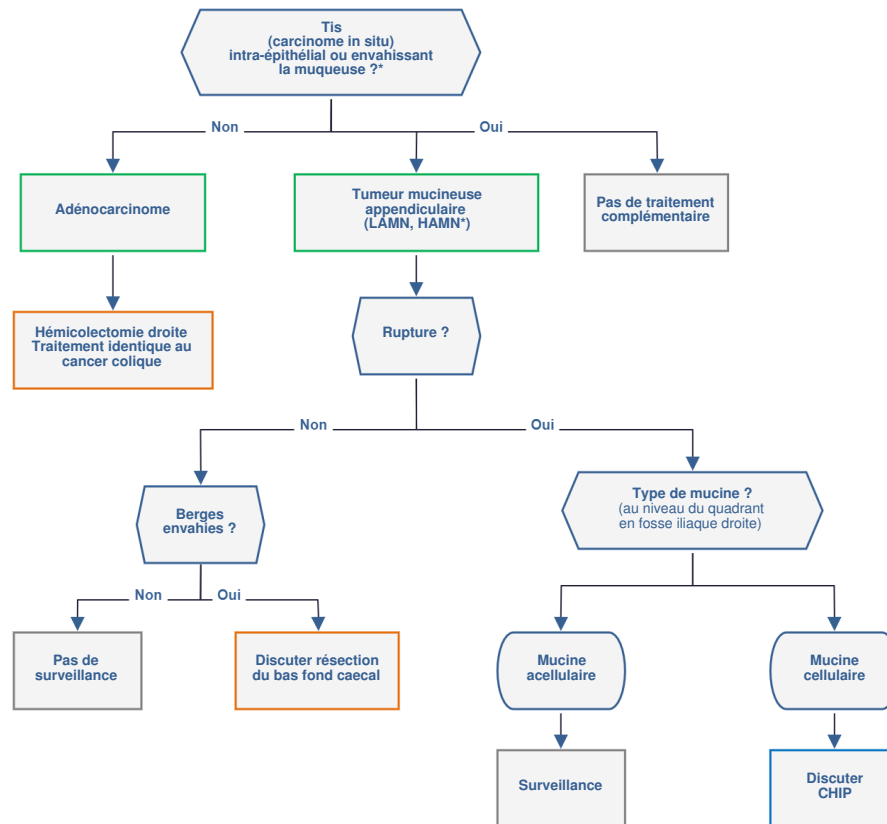




## 8.1. Tumeurs neuroendocrines



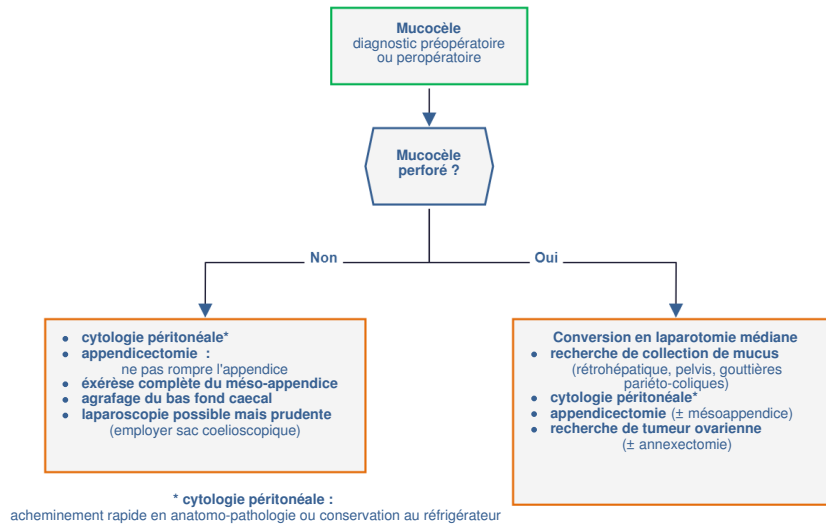
## 8.2. Adénocarcinome



\* HAMN (tumeur mucineuse de haut grade) : après relecture et analyse de la totalité de l'appendice

## 8.3. Mucocèle appendiculaire

### 8.3.1. Diagnostic préopératoire ou peropératoire



## 9. Cancer métastatique

### 9.1. Adénocarcinome et et goblet cell carcinoïde

- Même démarche que pour l'[adénocarcinome du côlon](#).

### 9.2. Carcinome endocrine

- Même démarche que pour le carcinome endocrine métastatique du grêle.

### 9.3. Carcinose mucineuse

- Drogues à privilégier : oxaliplatine, 5-FU IV ou prodrogues orales, irinotécan. Discussion au cas par cas de l'utilisation du bévacicumab.
- Faible chimiosensibilité : LV5FU2, LV5FU2 platine, FOLFOX, FOLFIRI, capécitabine, bévacicumab.

## 10. Surveillance

### 10.1. Adénome appendiculaire : coloscopies

- Si coloscopie négative : refaire à 5 ans
- Si coloscopie positive : refaire à 1 an.

### 10.2. Adénocarcinome

- voir [Cancers du côlon](#)

### 10.3. Tumeur mucineuse - LAMN / HAMN

- Non rompu, pas de malignité : pas de surveillance
- Rompu : examen clinique + scanner TAP ou IRM abdominale de diffusion + dosage ACE et CA 19.9 : surveillance à moduler en fonction de la cellularité et du grade de la tumeur.

### 10.4. Tumeurs neuroendocrines

- Les métastases pouvant survenir très tardivement, le malade doit être informé de la nécessité d'une surveillance prolongée en fonction des facteurs pronostiques.
- Tumeurs appendiculaires  $\leq 1$  cm ou 1 à 2 cm et base non envahie et absence de métastase ganglionnaire dans le méso appendice et absence d'embolies veineux ou lymphatiques et nature non adénocarcinoïde : pas de suivi.
- Autres situations : suivi minimal annuel comprenant interrogatoire, examen clinique, contrôle de l'efficacité du traitement symptomatique éventuel, dosage chromogranine A sérique, échographie hépatique (ou TDM).
- L'intérêt de l'Octréoscan® à titre systématique pour la surveillance des malades opérés à visée curative étant inconnu, cet examen n'est pas recommandé.
- Les TNE de l'appendice rentrent exceptionnellement dans le cadre d'une NEM.
- Le suivi des *Goblet cell carcinoïdes* ou des adénocarcinoïdes est identique à celui de l'adénocarcinome.

## 11. Bibliographie

- Bosman FT, Carneiro F, Hruban RH *et al.*  
WHO classification of tumors of the digestive system, 2010
- Cancer Staging Handbook from the AJCC Cancer Staging Manual.  
8th édition, Springer, New York.

- Carr NJ, Arends M J, Deans GT *et al.*  
Tumors of the appendix. In : S. R. Hamilton end L. A. Aaltonen (eds.), World Health Organization Classification of Tumours. Tumours of the Digestive System. Lyon, France : IARC Press, 2000.
- Carr NJ, Cecil TD, Mohamed F *et al.*  
The histopathological classification, diagnosis and differential diagnosis of mucinous appendiceal neoplasms, appendiceal adenocarcinomas and pseudomyxoma peritonei.  
[Am J Surg Pathol 2016;40:14](#)
- Couvelard A.  
Tumeurs endocrines gastro-intestinales : particularités morphologiques et clinico-pathologiques.  
[Ann Pathol. 2005;25:499-509.](#)
- Dartigues P, Isaac S, Villeneuve L *et al.*  
Peritoneal pseudomyxoma: an overview emphasizing pathological assessment and therapeutic strategies.  
[Ann Pathol. 2014 ;34:14-2](#)
- Davison JM, Choudry HA, Pingpank JF *et al.*  
Clinicopathologic and molecular analysis of disseminated appendiceal mucinous neoplasms: identification of factors predicting survival and proposed criteria for a three-tiered assessment of tumor grade.  
[Mod Pathol. 2014 ;27:1521-39.](#)
- Dhage-Ivatury S, Sugarbaker PH.  
Update on the surgical approach to mucocoele of the appendix.  
[J Am Coll Surg. 2006;202:680-4.](#)
- Elias D, Sideris L, Baton O *et al.*  
Traitement chirurgical à visée curatrice des carcinomes péritonéales.  
*EMC 40-085 (2004).*
- [Fiche anatomo-pathologique standardisée du réseau RENAPE sur le pseudomyxome](#)
- Glehen O, Cotte E, Brigand C *et al.*  
Nouveautés thérapeutiques dans la prise en charge des carcinomes péritonéales d'origine digestive : chirurgie de cytoréduction et chimiothérapie intrapéritonéale.  
[Rev Med Interne. 2006 ;27:382-91.](#)
- Misdraji J, Yantiss RK, Graeme-Cook FM *et al.*  
Appendiceal mucinous neoplasms: a clinicopathologic analysis of 107 cases.  
[Am J Surg Pathol. 2003 ;27:1089-103.](#)
- Norman J Carr, Thomas D Cecil *et al*  
A consensus for classification and pathologic reporting of pseudomyxoma peritonei and associated appendiceal neoplasia.  
[Am J Surg Pathol. 2016 ;40:14-26](#)
- Pai RK, Beck AH, Norton JA *et al.*  
Appendiceal mucinous neoplasms: clinicopathologic study of 116 cases with analysis of factors predicting recurrence.  
[Am J Surg Pathol. 2009;33:1425-39.](#)
- Plockinger U, Rindi G, Arnold R, Eriksson B *et al.*  
Guidelines for the diagnosis and treatment of neuroendocrine gastrointestinal tumours. A consensus statement on behalf of the European Neuroendocrine Tumour Society (ENETS).  
[Neuroendocrinology 2004;80 :394-424.](#)
- Recommandations de bonnes pratiques cliniques. Pseudomyxomes et mésothéliomes péritonéaux.  
Diagnostic, traitement, et surveillance.  
[Journal de Chirurgie 2014 ; 151 \(Hors-série 2\) : S1-S63.](#)
- Ronnett BM, Shmookler BM, Sugarbaker PH *et al.*  
Pseudomyxoma peritonei : new concepts in diagnosis, origin, nomenclature, and relationship to mucinous borderline (low malignant potential) tumors of the ovary.  
[Anat Pathol. 1997;2:197-226.](#)
- Solcia E, Klöppel G, Sobin LH, World Health Organization.  
International Histological Classification of Tumors. Second Edition.  
Springer, Berlin; 2000
- TNM classification of malignant tumours 8th edition  
Edited by L.H. Sobin, M.K. Gospodarowicz, C Wittekind  
International Union against Cancer.
- TNM Online.  
[Appendix - Carcinoma \(ICD-O C18.1\)](#)  
Wiley Interscience.
- Yantiss RK, Shia J, Klimstra DS *et al.*  
Prognostic significance of localized extra-appendiceal mucin deposition in appendiceal mucinous neoplasms.  
[Am J Surg Pathol. 2009 ;33:248-55.](#)