

Adénocarcinomes exocrines du grêle

Ce référentiel, dont l'utilisation s'effectue sur le fondement des principes déontologiques d'exercice personnel de la médecine, a été élaboré par un groupe de travail pluridisciplinaire de professionnels des réseaux régionaux de cancérologie de Lorraine (ONCOLOR), d'Alsace (CAROL) et de Franche-Comté (ONCOLIE), en tenant compte des recommandations nationales, et conformément aux données acquises de la science au **20 octobre 2017**.

1. Généralités

- Il s'agit de tumeurs rares, représentant moins de 5 % des tumeurs du tractus digestif, de diagnostic tardif. Les tumeurs du grêle sont plus fréquemment malignes que bénignes (*leur incidence est d'environ 200 nouveaux cas par an en France*). Il s'agit essentiellement d'adénocarcinomes (et alors 1 fois sur 2 du duodénum), de tumeurs neuroendocrines, de lymphomes ou de tumeurs stromales. Les lymphomes et les tumeurs stromales sont traités dans d'autres référentiels.
- Ces tumeurs sont généralement de diagnostic tardif avec, dans 1/3 des cas, des métastases synchrones présentes au diagnostic et dans 1/3 des cas, des métastases ganglionnaires.
- Après une phase diagnostique et de bilan d'extension, la stratégie thérapeutique pour laquelle la chirurgie occupe une place centrale, est définie.
- Les adénocarcinomes du duodénum sont distingués de ceux du reste du grêle.
- L'[ampullome](#) n'est pas traité dans ce référentiel car il fait l'objet d'un référentiel propre.

2. Diagnostic et bilan d'extension

2.1. Diagnostic standard

2.1.1. Tumeurs duodénales

- Endoscopie digestive haute avec biopsies pour les tumeurs duodénales ; degré de sténose duodénale.
- Option : échocendoscopie duodénale pour les petites tumeurs.

2.1.2. Tumeurs distales

- Entéroscanner ou entéroIRM pour les tumeurs duodénales distales, jéjunales ou iléales.
- Option : entéroscopie avec biopsies.

2.2. Bilan d'extension

2.2.1. Standard

- Examen clinique ; recherche d'antécédents familiaux de cancer
- Examen gynécologique
- Dosage de l'ACE
- Scanner thoraco-abdomino-pelvien : localisation et extension tumorale locale, extension à distance
- Gastroskopie et coloscopie à la recherche de lésions associées dans le cadre d'une maladie prédisposante (cf "cas particuliers" ci-dessous.)
- Une exploration de l'intestin grêle par entéroscopie, entéroscanner ou vidéocapsule (en l'absence de lésion sténosante) doit être discutée.

2.2.2. Options

- Echoendoscopie duodénale pour les tumeurs non sténosantes de D1/D2.

- PET-TDM devant une tumeur iléale avec suspicion de GIST ou de lymphome.

2.2.3. Cas particuliers - maladies prédisposantes

- Syndrome de Lynch (Cf. [Cancers du côlon](#)).
- Polypose adénomateuse familiale (Cf. [Cancers du côlon](#)) : surveillance systématique duodénale et/ou d'un réservoir d'anastomose iléo-anale.
- Maladie de Crohn.
- Maladie coéliquaue.
- Syndrome de Peutz-Jeghers.

3. Informations minimales pour présenter un dossier d'adénocarcinome du grêle en RCP

- Données démographiques.
- Médecin correspondant, date et lieu du diagnostic.
- Index OMS, poids, taille, IMC.
- Antécédents familiaux de cancer, de polypose adénomateuse familiale.
- Antécédents personnels de pathologies prédisposantes.
- Comorbidités (cardiaque, rénale...).
- Bilan d'extension tel qu'il est prévu dans le référentiel.
- Compte-rendu endoscopique et résultat écrit des biopsies.
- Comptes-rendus opératoire et anatomo-pathologique (si malade déjà opéré).

4. Anatomo-pathologie

- Les carcinomes primitifs sont rares au niveau de l'intestin grêle et surviennent souvent dans le cadre de syndromes génétiques familiaux, notamment la polypose adénomateuse familiale ou dans l'évolution à long terme de maladies inflammatoires chroniques comme la maladie de Crohn.
- Diagnostic différentiel : les tumeurs neuroendocrines et les lymphomes du grêle surviennent souvent en association avec une lésion précurseur (néoplasie endocrinienne multiple, maladie coéliquaue...).
- L'intestin grêle est le site principal des localisations métastatiques dans le tractus gastro-intestinal.

5. Classification TNM

- Cette classification s'applique seulement aux **carcinomes**.
- La 8^{ème} édition de la classification TNM (UICC 2016) est la suivante :

5.1. T-Tumeur primitive

Tx	Renseignements insuffisants pour classer la tumeur primitive
T0	Pas de signe de tumeur primitive
Tis	Carcinome <i>in situ</i>
T1	Tumeur envahissant la lamina propria muqueuse, la musculaire muqueuse ou la sous-muqueuse
T1a	Tumeur envahissant la lamina propria ou la musculaire muqueuse
T1b	Tumeur envahissant la sous-muqueuse
T2	Tumeur envahissant la musculature

T3	Tumeur envahissant la sous-séreuse ou le tissu périmusculaire non péritonéalisé (mésentère ou rétropéritoine ^[1]), sans infiltration de la séreuse
T4	Tumeur perforant le péritoine viscéral ou avec envahissement direct d'autres organes ou structures (autres anses de l'intestin grêle, mésentère, rétropéritoine, paroi abdominale à travers la séreuse, et dans le cas du duodénum seulement, envahissement du pancréas)

1. ↑ Le tissu périmusculaire extrapéritonéal correspond au mésentère dans le cas du jéjunum ou de l'iléon, alors qu'il s'agit du rétropéritoine dans les zones du duodénum où la séreuse est absente.

5.2. N-Adénopathies régionales

Nx	Renseignements insuffisants pour classer l'atteinte des ganglions lymphatiques régionaux
N0	Pas d'atteinte ganglionnaire
N1	Atteinte de 1 ou 2 ganglions lymphatiques régionaux
N2	Atteinte de 3 ou plus ganglions lymphatiques régionaux

- Examen d'au moins 6 ganglions.

5.3. M-Métastases à distance

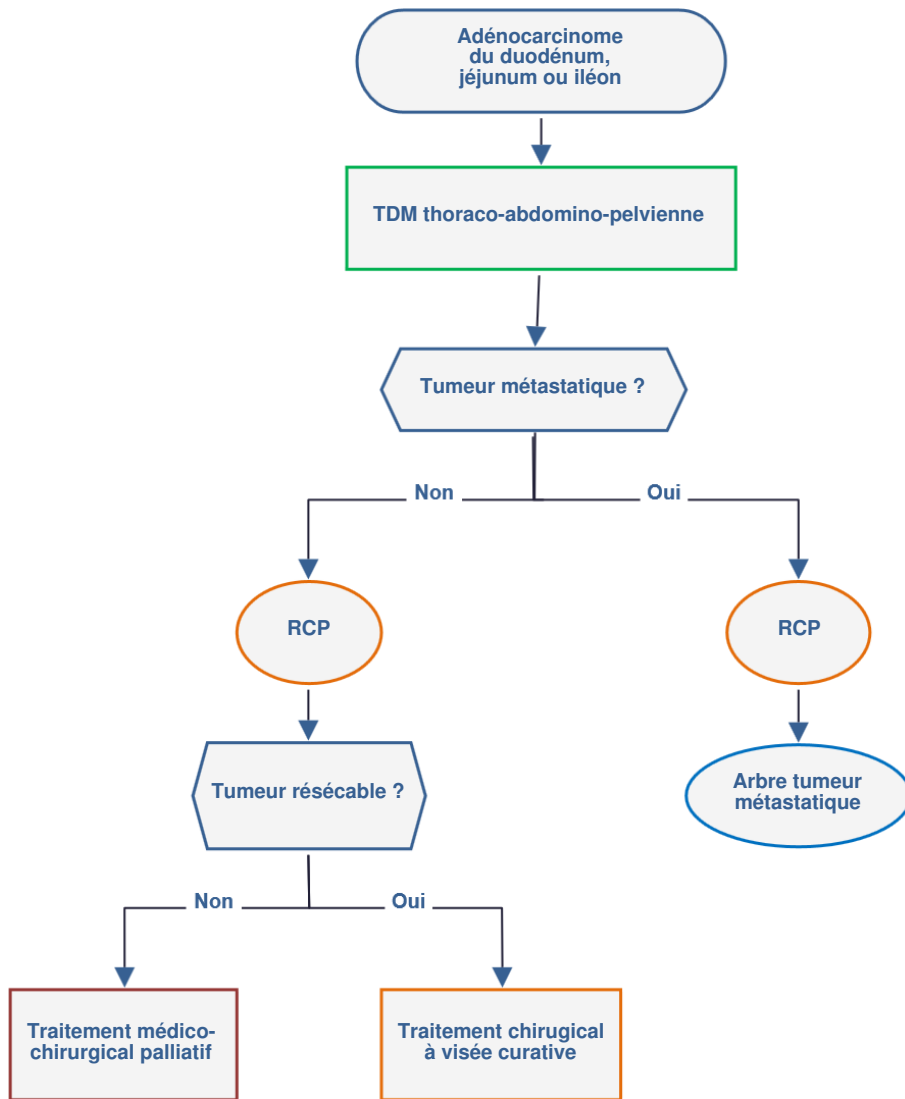
M0	Pas de métastase à distance
M1	Présence de métastase(s) à distance

- Classification de Spiegelman pour les **localisations hautes des PAF** (Cf. [Cancers du côlon](#)).

6. Traitement

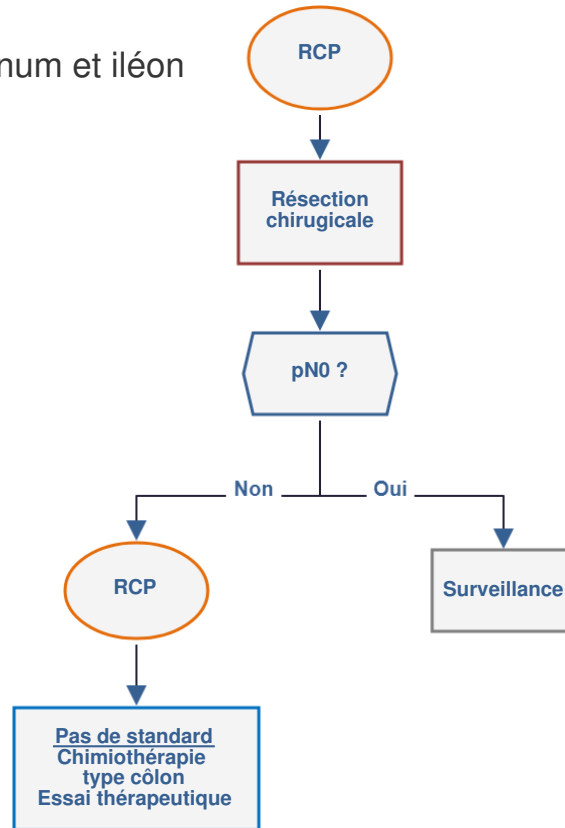
- Ce référentiel a été élaboré en intégrant la [recommandation](#) produite par la Société Française de Chirurgie Digestive (SFCD) et l'Association de Chirurgie Hépatobiliaire et de Transplantation Hépatique (ACHBT) intitulée "**Cancérologie digestive : pratiques chirurgicales**". Elle a reçu le label INCa-HAS en février 2009. Le texte argumenté des recommandations ([version longue](#)) est disponible sur le site de l'[INCa](#) ainsi qu'une [version synthétique](#).

6.1. Stratégie générale pour un adénocarcinome du duodénum, jéjunum ou iléon



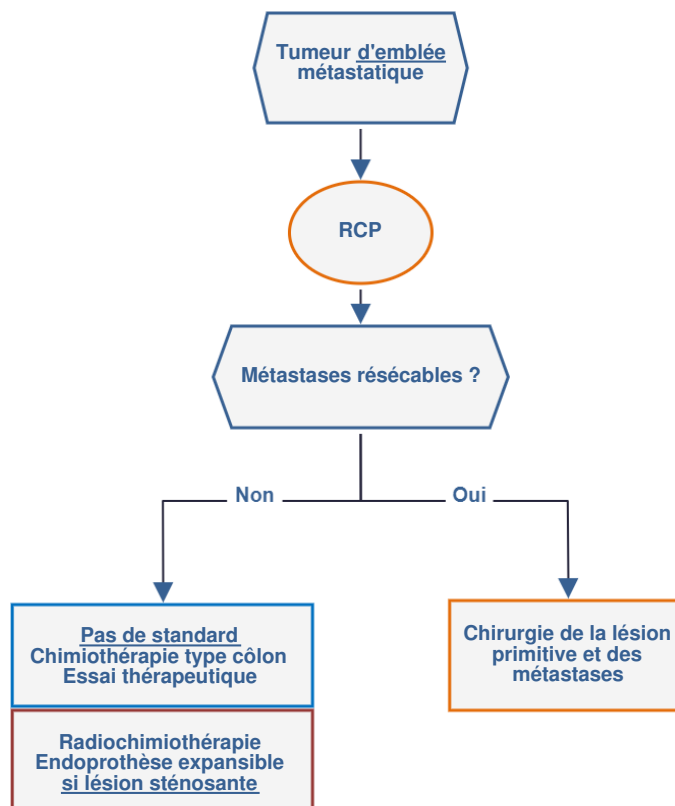
6.2. Stratégie générale à visée curative pour un adénocarcinome du grêle

6.2.1. Duodénum, jéjunum et iléon

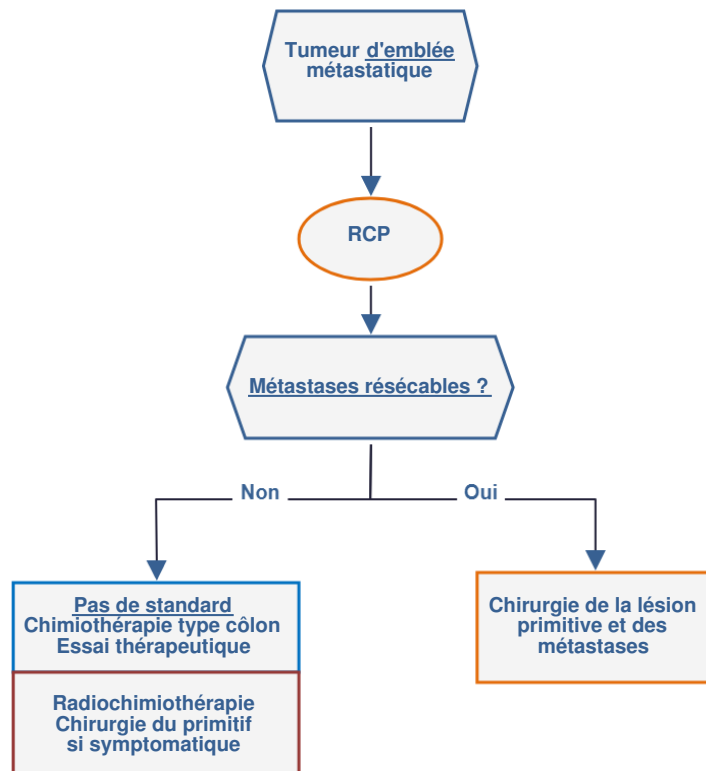


6.3. Prise en charge d'un adénocarcinome du grêle métastatique d'emblée

6.3.1. Duodénum M1



6.3.2. Jéjunum/iléon M1



7. Chimiothérapie

- Ils sont assimilés à des cancers du côlon (Cf. [thésaurus côlon](#)) et le cisplatine a une activité qui n'est pas utilisée dans les cancers du côlon.
- Ainsi, les protocoles suivants peuvent être proposés :
 - XELOX
 - Cisplatine-LV5 ou 5-FU
 - FOLFOX
 - Si contre-indication : 5-Fluorouracile seul.
- En 2^{ème} ligne, il peut être proposé :
 - l'irinotécan
 - la gemcitabine.
- Toutes ces propositions reposent sur de petites séries souvent rétrospectives et non randomisées.
- Les biothérapies ne sont pas recommandées dans les cancers du grêle.

8. Surveillance

- Après traitement à visée curative : **pas de standard** sauf pour les PAF (Cf. [Cancers du côlon](#)) :
 - clinique tous les 3 mois pendant 2 ans puis tous les 6 mois la 3^{ème} année puis tous les ans pendant 2 ans
 - **option** : échographie abdominale et radiographie pulmonaire ou scanner thoraco-abdomino-pelvien au même rythme que la clinique, ACE.
- Si traitement palliatif, évaluation par imagerie tous les 2 à 3 mois pour évaluer l'efficacité de la chimiothérapie.

9. Bibliographie

- Aparicio T, Zaanani A, Svrcek M *et al.*
Small bowel adenocarcinoma : Epidemiology, risk factors, diagnosis and treatment.

- Czaykowski P, Hui D.
Chemotherapy in small bowel adenocarcinoma: 10-year experience of the British Columbia Cancer Agency.
[Clin Oncol \(R Coll Radiol\). 2007 ;19:143-9.](#)
- Dabaja BS, Suki D, Pro B *et al.*
Adenocarcinoma of the small bowel: presentation, prognostic factors, and outcome of 217 patients.
[Cancer 2004;101:518-526](#)
- Fishman PN, Pond GR, Moore MJ *et al.*
Natural history and chemotherapy effectiveness for advanced adenocarcinoma of the small bowel: a retrospective review of 113 cases.
[Am J Clin Oncol. 2006 ;29:225-31](#)
- Lepage C, Bouvier AM, Manfredi S *et al.*
Incidence and management of primary malignant small bowel cancers : a well-defined French population study.
[Am J Gastroenterol 2006;101:2826-2832](#)
- Locher C, Malka D, Boige V *et al.*
Combination chemotherapy in advanced small bowel adenocarcinoma.
[Oncology. 2005;69:290-4.](#)
- Ono M, Shirao K, Takashima A *et al.*
Combination chemotherapy with cisplatin and irinotecan in patients with adenocarcinoma of the small intestine.
[Gastric Cancer. 2008;11:201-5.](#)
- Overman MJ, Varadhachary GR, Kopetz S *et al.*
Phase II study of capecitabine and oxaliplatin for advanced adenocarcinoma of the small bowel and ampulla of Vater.
[J Clin Oncol. 2009 ;27:2598-603.](#)
- Polyzos A, Kouraklis G, Giannopoulos A *et al.*
Irinotecan as salvage chemotherapy for advanced small bowel adenocarcinoma : a series of three patients.
[J Chemother. 2003 ;15:503-6.](#)
- Santini D, Fratto ME, Spoto C *et al.*
Cetuximab in small bowel adenocarcinoma: a new friend?
[Br J Cancer. 2010 12;103:1305.](#)
- Suenaga M, Mizunuma N, Chin K *et al.*
Chemotherapy for small-bowel Adenocarcinoma at a single institution.
[Surg Today. 2009;39:27-31.](#)
- Talamonti MS, Goetz LH, Rao S *et al.*
Primary cancers of the small bowel : analysis of prognostic factors and results of surgical management.
[Arch Surg 2002;137:564-570](#)
- Zaanani A, Costes L, Gauthier M *et al.*
Chemotherapy of advanced small-bowel adenocarcinoma: a multicenter AGEO study.
[Ann Oncol. 2010 ;21:1786-93.](#)

- Zaanan A, Gauthier M, Malka D *et al.*

Second-line chemotherapy with fluorouracil, leucovorin, and irinotecan (FOLFIRI regimen) in patients with advanced small bowel adenocarcinoma after failure of first-line platinum-based chemotherapy: a multicenter AGEO study.

[Cancer. 2011 1;117:1422-8](#)