

Carcinome hépatocellulaire (CHC)

Ce référentiel, dont l'utilisation s'effectue sur le fondement des principes déontologiques d'exercice personnel de la médecine, a été élaboré par un groupe de travail pluridisciplinaire de professionnels des réseaux régionaux de cancérologie de Lorraine (ONCOLOR), d'Alsace (CAROL) et de Franche-Comté (ONCOLIE) en tenant compte des recommandations nationales, et conformément aux données acquises de la science au 17 janvier 2018.

1. Généralités

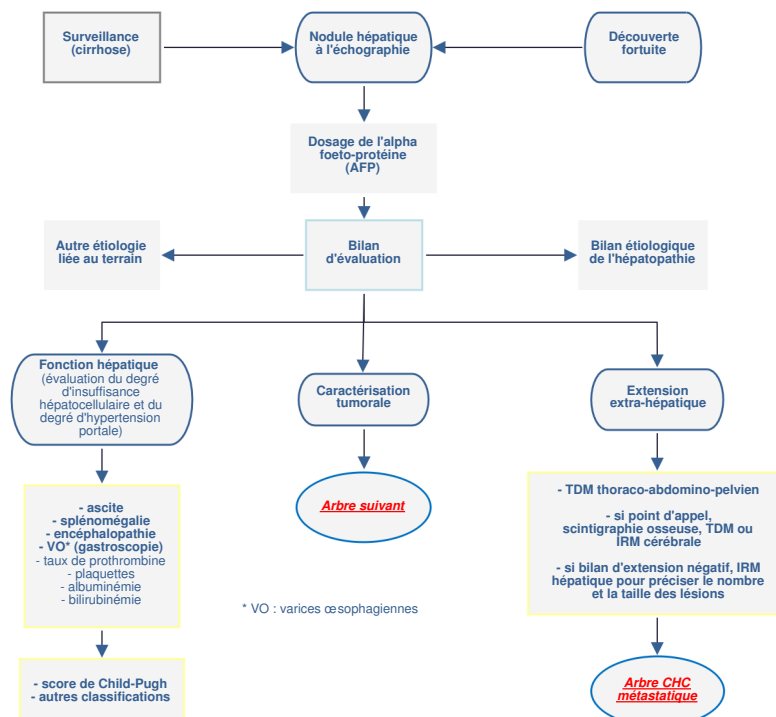
- Ce référentiel concerne le Carcinome Hépatocellulaire (CHC).
- Le CHC se développe le plus souvent sur une hépatopathie chronique sous-jacente, cirrhose le plus souvent. Sa gravité tient aux caractéristiques de la tumeur elle-même et au terrain sur lequel elle se développe, la cirrhose, qui peut se compliquer d'hypertension portale et d'insuffisance hépatocellulaire.
- Pour ces raisons, la prise en charge du CHC développé sur foie sain est traitée dans un arbre décisionnel indépendant, et, de fait, l'essentiel du référentiel se rapporte à la survenue beaucoup plus fréquente du CHC développé sur un foie d'hépatopathie chronique.
- Les décisions thérapeutiques doivent tenir compte du terrain sous-jacent, qui impacte les possibilités de traitement envisageables ; en conséquence, et de façon systématique, tout dossier de CHC doit être discuté en RCP en vue d'une décision thérapeutique en présence de spécialistes ayant des compétences dans la prise en charge des maladies du foie. La possibilité d'un traitement à visée curative (transplantation, résection, destruction percutanée par radiofréquence ou radiothérapie stéréotaxique) doit être évaluée systématiquement en l'absence de contre-indication locale ou générale. L'avis d'une RCP de recours spécifique aux tumeurs hépatiques doit être pris en considération quand plusieurs options thérapeutiques sont possibles.
- Le dossier doit également repasser en RCP au terme de chacune des différentes phases de traitement du CHC afin d'en évaluer la réponse et de définir les éventuelles nouvelles options thérapeutiques envisageables au vu de la réponse thérapeutique obtenue.

2. Dépistage

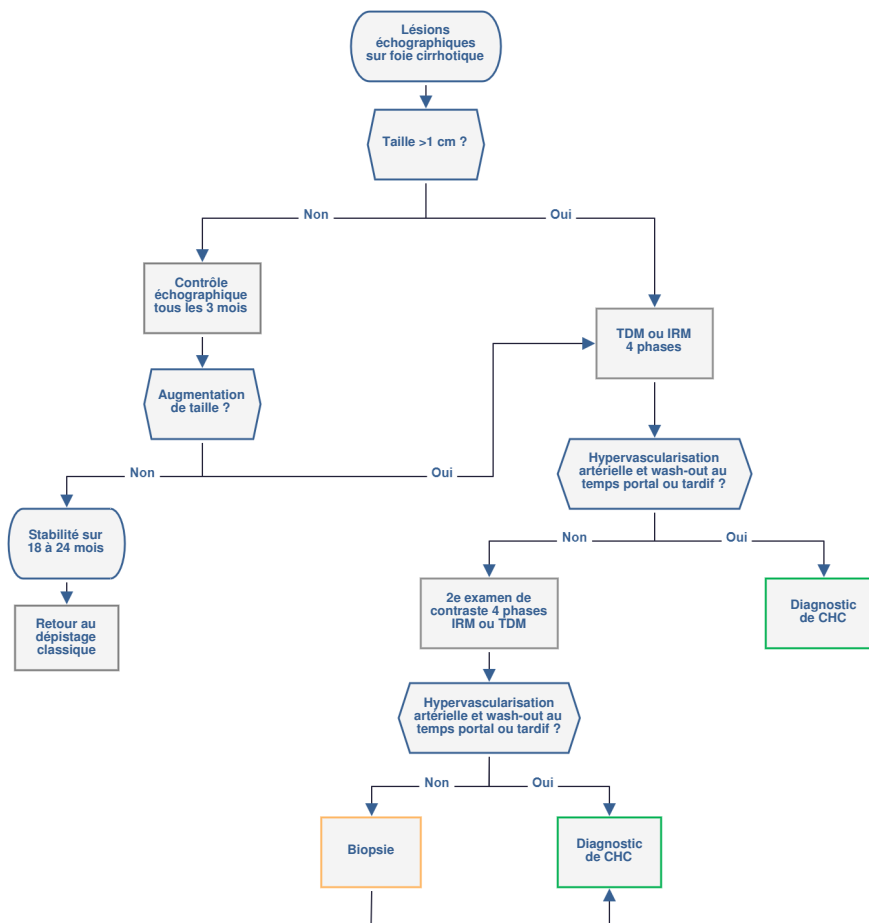
2.1. Recommandations

- **Echographie hépatique motivée et dosage de l'alpha-fœto-protéine (AFP) :**
 - chez tous les porteurs d'une cirrhose
 - quelle que soit l'étiologie
 - tous les 6 mois
 - en l'absence de cirrhose, chez les patients porteurs d'une hépatite virale chronique à VHB quel que soit le stade de fibrose ; chez les porteurs chroniques du VHB ayant un antécédent familial de cancer primitif du foie ; chez les porteurs d'une hépatite chronique à VHC au stade de fibrose avancée (F3)
 - à poursuivre après extinction de la charge virale B et après guérison virologique du VHC.
- Chez les cirrhotiques Child C non éligibles à une transplantation hépatique, le dépistage est optionnel.

3. Bilan initial



3.1. Caractérisation tumorale : critères de Barcelone (AASLD 2011-EASL 2012 modifiés)



- Les critères radiologiques de Barcelone ne sont applicables que si l'existence d'une cirrhose est certaine et si la qualité des examens radiologiques est suffisante. Les examens d'imagerie doivent comporter une phase sans injection, un temps artériel, un temps portal et un temps tardif. Si tous les critères diagnostiques ne sont pas réunis, une biopsie reste indispensable.
- L'examen d'imagerie dynamique initial peut être indifféremment l'IRM ou la TDM pour établir le diagnostic. Une IRM hépatique est indispensable pour préciser l'extension intrahépatique si un traitement à visée curative est envisageable.
- En l'absence des 2 critères diagnostiques du CHC (hypervascularisation au temps artériel et lavage au temps portal), on peut proposer le second examen d'imagerie dynamique (sauf contre-indication) ou une ponction biopsie dirigée.
- La comparaison des données d'imagerie doit impérativement prendre en compte le 1er examen disponible et le dernier, et la comparaison se faire avec un même type d'examen (IRM ou scanner).
- La biopsie est recommandée si une thérapeutique systémique est envisagée.
- En cas de biopsie, un prélèvement du foie non tumoral est indispensable. En l'absence de biopsie, une évaluation de la fibrose hépatique par une méthode non invasive (élastométrie ou tests biochimiques) peut être proposée.
- En cas de biopsie non contributive, une nouvelle biopsie reste recommandée (à discuter au cas par cas).
- L'échographie avec injection de produit de contraste n'a pas une spécificité suffisante et n'a pas de place diagnostique dans le CHC.
- Les critères diagnostiques morphologiques selon la classification LI-RADS peuvent être utilisés.
- Le PET-Scan au 18-FDG n'est pas validé en dehors du cadre de la transplantation où il peut être proposé comme élément de discussion, une fixation tumorale pouvant être considérée comme une contre-indication. La place du PET-SCAN à la fluorocholine doit être évaluée.

4. Anatomopathologie

- Les facteurs anatomo-pathologiques de bon pronostic du carcinome hépatocellulaire sont :
 - **macroscopiques** : présence d'une capsule complète, non envahie*, lésion unique* de petite taille, sans envahissement des gros vaisseaux.
 - **microscopiques** : tumeur bien différenciée, sans invasion micro-vasculaire*
- * obtenus sur pièce opératoire
- Le facteur pronostique essentiel reste le terrain.
- Le taux d'AFP a une valeur prédictive de la différenciation cellulaire tumorale et de l'invasion vasculaire ; à ce titre, un taux supérieur à 1000 ng/mL a une valeur pronostique défavorable.
- Le **carcinome fibro-lamellaire** se distingue sur le plan anatomo-pathologique. Son meilleur pronostic est lié au terrain plus favorable (sujet plus jeune, foie non cirrhotique) sur lequel il se développe habituellement.
- Les **formes indifférenciées et les formes mixtes** associant carcinome hépatocellulaire et cholangiocarcinome (marquage CK-7 et CK-19 positifs) sont de plus mauvais pronostic.
- L'immunomarquage par HSP70 glypican 3 et glutamine synthétase en cas de doute diagnostique sur un carcinome hépatocellulaire est recommandé.

5. Informations minimales pour présenter un dossier de carcinome hépatocellulaire en RCP

- Données sociodémographiques.
- Comorbidités, évaluation de l'hypertension portale (plaquettes ; endoscopie digestive haute ; gradient porto-sushépatique si disponible).
- Etiologie de la cirrhose, sevrage alcool.
- Index OMS.
- Score de **Child-Pugh** (et score de MELD si une transplantation hépatique est envisagée).
- Résultats et iconographie de l'ensemble des examens d'imagerie disponibles et en particulier de l'imagerie diagnostique initiale avant tout traitement.
- Anatomopathologie du foie tumoral et non tumoral (si disponible).
- Dosage de l'AFP.
- Lors d'une présentation en RCP, il est nécessaire :
 - d'avoir évalué l'état et la fonction du foie non tumoral
 - d'avoir la certitude (ou au moins une forte probabilité) du diagnostic de CHC
 - d'avoir évalué l'extension tumorale
 - d'avoir recherché les signes de mauvais pronostic : extension vasculaire locale ; forme infiltrante de la tumeur ; AFP>1000 ng/mL ou évolution rapide (critères d'imagerie et AFP).

6. Classifications

6.1. Score de Child-Pugh

| Points par critère | 1 | 2 | 3 | Grade |
|---|-------------------|-------------------------|-------------------|--|
| Encéphalopathie | 0 | confusion | coma | Grade A : 5-6 points Grade B : 7-9 points Grade C : 10-15 points |
| Ascite | 0 | discrète | abondante | |
| Albuminémie (g/L) Bilirubinémie (mg/L) Taux de prothrombine (%) | >35 <20 >50 | 28-35 20-30 40-50 | <28 >30 <40 | |

6.2. Stades BCLC (Barcelona Clinic Liver Cancer)

| STADES | OMS | Morphologie tumorale | Fonction hépatique |
|---------------------|-----|---------------------------------|----------------------------|
| Stade très précoce | 0 | Unique, <2 cm | Pas d'HTP, bilirubinémie N |
| Stades précoces | A1 | Unique, <5 cm | Pas d'HTP, bilirubinémie N |
| | A2 | Unique, <5 cm | HTP, bilirubinémie N |
| | A3 | Unique, <5 cm | HTP, hyperbilirubinémie |
| | A4 | 3 lésions, <3 cm | Child-Pugh A-B |
| Stade intermédiaire | B | Multinodulaire | Child-Pugh A-B |
| Stade évolué | C | Invasion vasculaire, métastases | Child-Pugh A-B |
| Stade terminal | D | Indifférente | Child-Pugh C |

Stades 0, A et B : tous les critères doivent être remplis ; Stades C et D : un seul critère suffit .

6.3. Score de MELD

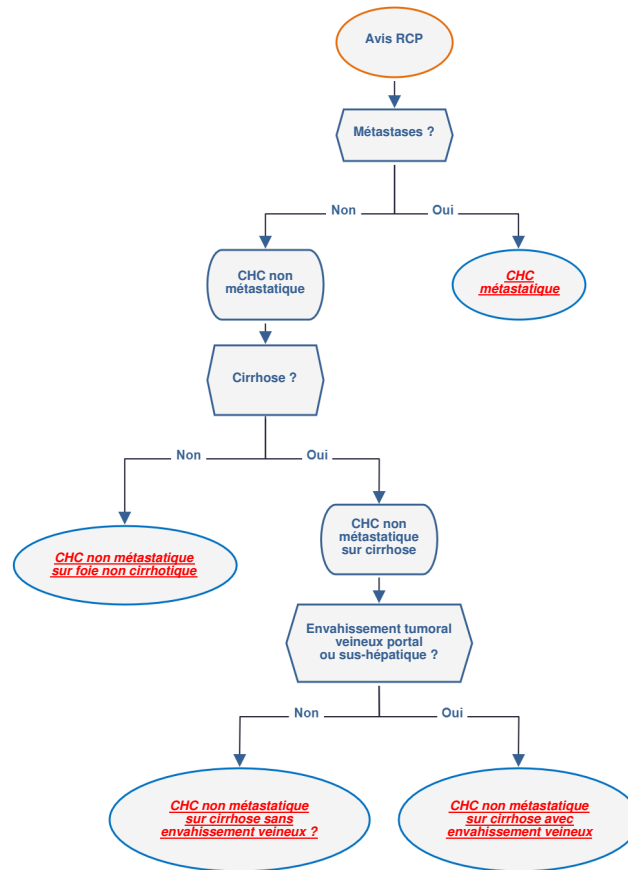
- Formule :
 - MELD Score = $(0,957 \times \ln(\text{Créatinine}) + 0,378 \times \ln(\text{Bilirubine}) + 1,120 \times \ln(\text{INR}) + 0,643) \times 10$
- Site de calcul : <http://www.mdcalc.com/meld-score-model-for-end-stage-liver-disease-12-and-older/>

6.4. Score AFP

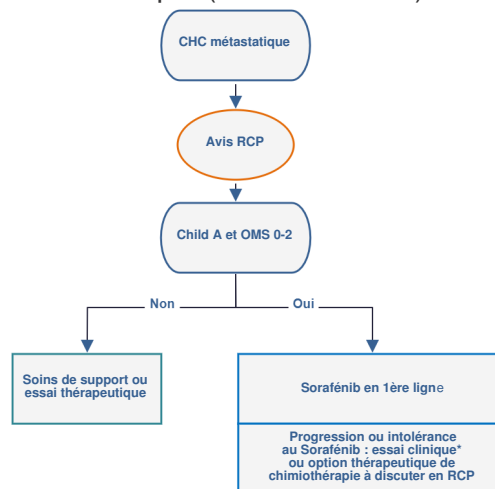
| Critères | Points |
|--------------------------|--------|
| Diamètre (cm) | |
| ≤ 3 | 0 |
| 3-6 | 1 |
| >6 | 4 |
| Nombre de nodules | |
| 1-3 | 0 |
| ≥ 4 | 2 |
| AFP (µg/L) | |
| ≤ 100 | 0 |
| 100-1000 | 2 |
| >1000 | 3 |

- L'indication d'une transplantation hépatique n'est recommandée que si le score AFP est inférieur ou égal à 2.
- Si le score est >2, une greffe hépatique pourra être envisagée si le score redevient ≤ 2 après le traitement du CHC (downstaging), ou après discussion collégiale. Le nombre et la taille des nodules ne doivent pas servir de facteurs isolés de contre-indication à la transplantation. L'évolution après traitement d'attente, le taux d'AFP et le grade de différenciation semblent des critères bien plus efficaces. Dans ce cas, l'accès à la greffe est limité mais reste possible (greffon hors-tour).

7. Stratégie thérapeutique



8. Carcinome hépatocellulaire métastatique (BCLC stade C)



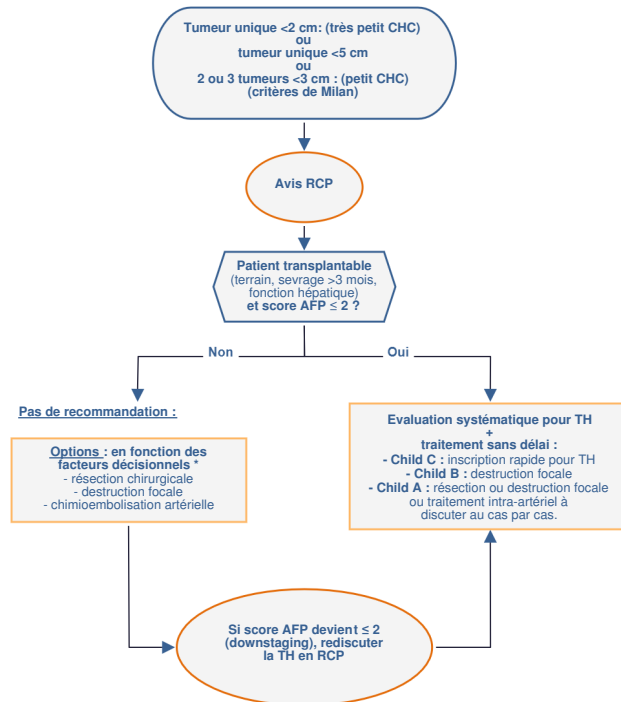
* le regorafénib a prouvé son intérêt après progression sous sorafénib et doit faire l'objet d'une évaluation médico-économique avant validation de son remboursement en France. En conséquence, l'utilisation du regorafénib n'est pas recommandée. Il faut privilégier l'inclusion dans un essai clinique disponible.

9. Carcinome hépatocellulaire sur cirrhose

On distingue 3 situations dans les CHC sur cirrhose :

- Très petit et petit CHC (sans métastase, sans envahissement veineux)
- CHC évolué (sans métastase, sans envahissement veineux)
- CHC avec envahissement veineux (sans métastase).

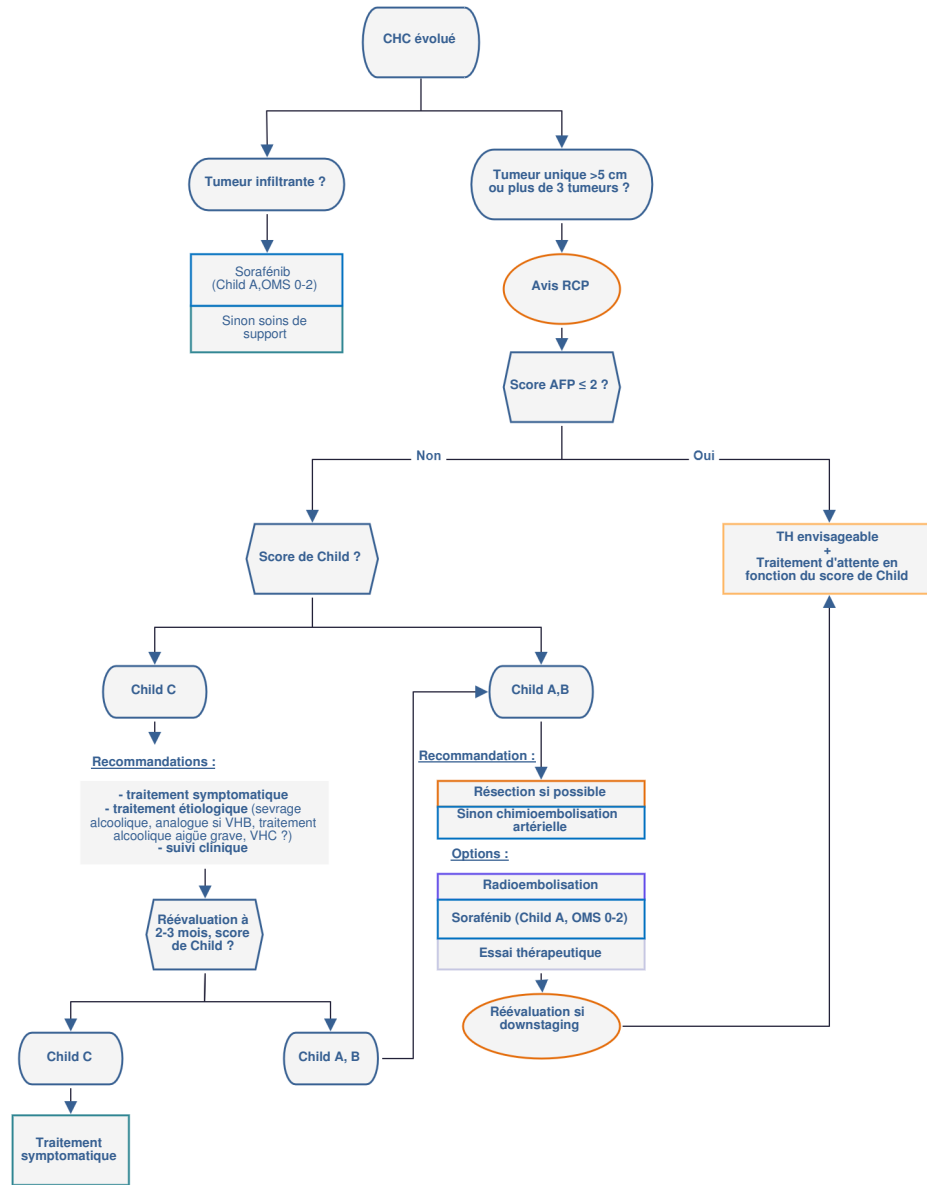
9.1. Très petit et petit CHC (absence de métastase, sans envahissement veineux) : stade très précoce BCLC 0 et précoce BCLC A



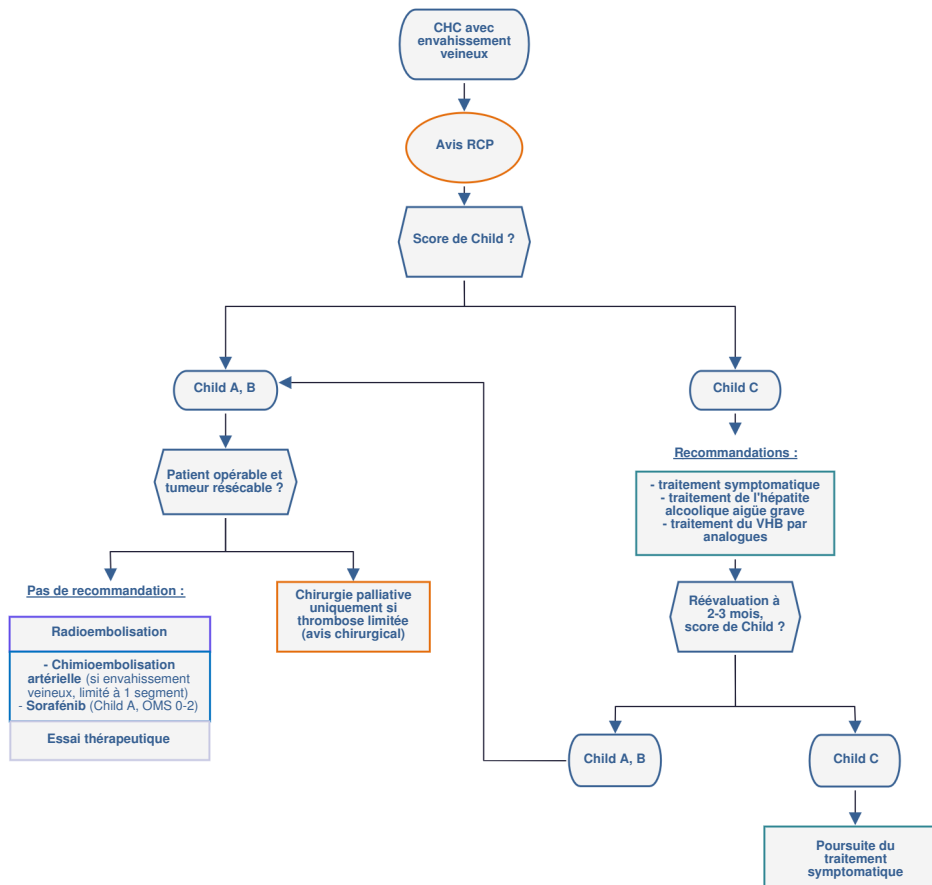
* **Facteurs décisionnels** : opérabilité du patient, nombre de tumeurs, taille et siège de la ou des tumeurs, hypertension portale, fonction hépatique (clairance au vert d'indocyanine), activité de la cirrhose transaminases. (Si Child B, HTP, bilirubine >10 mg/L, lésion <3 cm profonde : traitement percutané > résection).

- Pour les patients éligibles à une transplantation hépatique, le moment de l'inscription sur la liste est à discuter en RCP et avec le centre de transplantation.
- En l'absence d'hypertension portale (plaquettes >100 000) et d'hyperbilirubinémie, le traitement du très petit CHC (<2 cm) doit privilégier la résection chirurgicale, qui donne les meilleurs résultats, apporte les arguments anatomo-pathologiques macro- et microscopiques d'évaluation du pronostic, et ne ferme pas la porte à une transplantation hépatique de rattrapage en cas de récurrence.
- Une transplantation doit être systématiquement évoquée et faire l'objet d'un bilan pré-greffe le cas échéant. Mais, la priorité sera donnée à un traitement curatif d'attente : destruction percutanée ou chirurgie à discuter au cas par cas en RCP et avec l'équipe de transplantation.
- La place de la transplantation préemptive peut être discutée selon les résultats de l'examen anatomo-pathologique (présence d'invasion micro-vasculaire, degré de différenciation grade 3, nodule satellite).
- Le traitement de référence pour la destruction focale est la radiofréquence. L'alcoolisation percutanée n'est plus recommandée. La radiothérapie stéréotaxique, si elle est disponible, peut être proposée en alternative à la radiofréquence.
- Le traitement du CHC ne doit pas occulter le traitement curatif et/ou préventif des autres complications de la cirrhose et le traitement étiologique de l'hépatopathie lorsque disponible. L'indication d'un traitement anti-VHC doit être évaluée en RCP spécifique.

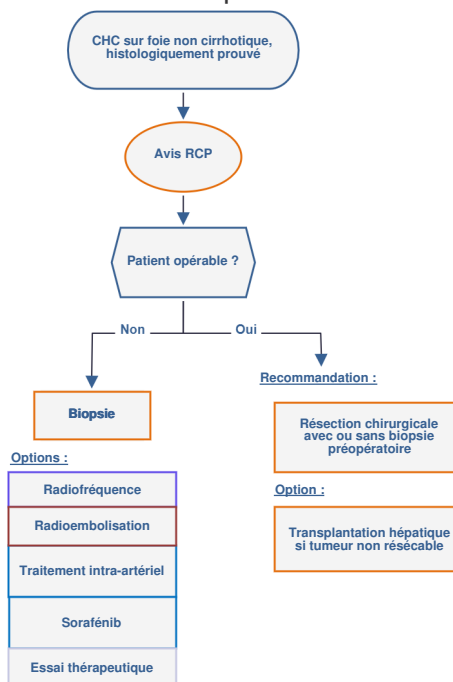
9.2. CHC évolué (absence de métastase, sans envahissement veineux)



9.3. CHC sur cirrhose avec envahissement veineux (sans métastase)



10. Carcinome hépatocellulaire sur foie non cirrhotique



11. Traitement adjuvant

- Aucun traitement adjuvant n'a fait preuve de son efficacité.
- Après traitement à visée curative, un traitement adjuvant peut être discuté dans le cadre de protocoles thérapeutiques.
- La prise en charge de l'hépatopathie pourrait améliorer le pronostic et réduire le risque de récurrence, en particulier éradication du VHC et contrôle de la réplication du VHB.

12. Surveillance

- La surveillance après traitement du CHC doit faire appel aux critères radiologiques d'évaluation de la réponse adaptés au traitement mis en œuvre et doit faire l'objet d'une nouvelle discussion en RCP.
- Après transplantation hépatique :
 - Suivre les recommandations du centre de transplantation.

- **Après résection chirurgicale :**
 - Examen clinique, AFP et imagerie (TDM ou IRM) tous les 3 mois la première année puis tous les 6 mois.
- **Après traitement percutané :**
 - IRM 6 à 8 semaines puis tous les 3 mois pendant 1 an.
- **Après radioembolisation ou radiothérapie stéréotaxique :**
 - IRM à 3 mois puis tous les 3 à 6 mois évaluée selon les critères mRecist.
- **Après chimioembolisation artérielle :**
 - TDM sans injection (si chimioembolisation lipiodolée, inutile si chimioembolisation par microbilles chargées) couplée à une IRM avec injection à 1 mois (critères mRecist).
 - L'utilisation de nouveaux scores d'évaluation de la réponse à la chimioembolisation (score ART, score ABCR) peut constituer une aide à la décision de poursuivre ou d'interrompre le traitement (avis RCP).
- **En cours de traitement par sorafénib :**
 - Surveillance biologique mensuelle.
 - Examen d'imagerie tous les 2 à 3 mois (scanner thoraco-abdomino-pelvien ou IRM hépatique et TDM thoracique).
- **Sous traitement symptomatique :**
 - Surveillance clinique et biologique à la demande.
 - Poursuite du traitement selon tolérance et évolution.

13. Essais cliniques

- Les praticiens sont invités à prendre contact avec le coordonnateur régional du référentiel, la RCP de recours CHC ou leur CHU de référence pour prendre connaissance des essais cliniques disponibles.

14. Bibliographie

- Barbare JC *et al.*
Recommandations de la Fédération Française de Cancérologie Digestive : Carcinome hépatocellulaire.
Hépto-Gastro. 2005;12:347-352.
- Bruix J, Sherman M ; American Association for the Study of Liver Diseases.
Management of Hepatocellular Carcinoma : An update
Hepatology. 2011 ; 53:1020-2.
- Clavien PA, Lesurtel M, Bossuyt PM *et al.*
Recommandations for liver transplantation for hepatocellular carcinoma : an international consensus conference report.
Lancet Oncol 2012 ; 13:e11-22.
- Duvoux C, Roudot-Thoraval F, Decaens T *et al.*
Liver transplantation for hepatocellular carcinoma: a model including α -fetoprotein improves the performance of Milan criteria.
Gastroenterology. 2012 ;143:986-94.e3; quiz e14-5
- EASL-EORTC Clinical Practice Guidelines.
Management of Hepatocellular Carcinoma
J Hepatol 2012;56:908-943
- Heimbach J, Kulik LM, Finn R *et al.*
AASLD guidelines for the treatment of hepatocellular carcinoma.
Hepatology. 2018; 67 : 358-80
- Huertas A, Baumann AS, Saunier-Kubs F *et al*
Stereotactic body radiation therapy as an ablative treatment for inoperable hepatocellular carcinoma
Radiother Oncol. 2015; 115 : 211-216
- Llovet J, Ricci S, Mazzaferro V *et al.*
Sorafenib in advanced hepatocellular carcinoma.
N Engl J Med. 2008;359:378-90
- Mitchell DG, Bruix J, Sherman M, Sirlin CB.
LI-RADS (Liver Imaging Reporting and Data System): summary, discussion, and consensus of the LI-RADS Management Working Group and future directions.
Hepatology. 2015 ;61:1056-65.
- **Recommandations du groupe PRODIGE AFEF pour l'utilisation du sorafénib (Nexavar) dans le traitement du carcinome hépatocellulaire (29 septembre 2007)**
- Sapisochin G, Goldaracena N, Laurence JM *et al.*
The extended Toronto Criteria for liver transplantation in patients with hepatocellular carcinoma: a prospective validation study.
Hepatology. 2016 ;64:2077-2088.
- Sieghart W, Hucke F, Pinter M *et al.*
The ART of decision making: retreatment with transarterial chemoembolization in patients with hepatocellular carcinoma.
Hepatology. 2013 ;57:2261-73
- Thésaurus national de la cancérologie digestive.
Chapitre 7 : carcinome hépatocellulaire (cancer primitif du foie) - [MAJ du 30/07/2015](#)