

Maladie oligométastatique dans le cancer bronchique non à petites cellules

Ce référentiel, dont l'utilisation s'effectue sur le fondement des principes déontologiques d'exercice personnel de la médecine, a été élaboré par un groupe de travail pluridisciplinaire de professionnels des réseaux régionaux de cancérologie d'Alsace (CAROL), de Bourgogne (ONCOBOURGOGNE), de Champagne-Ardenne (ONCOCHA), de Franche-Comté (ONCOLIE) et de Lorraine (ONCOLOR), en tenant compte des recommandations nationales, et conformément aux données acquises de la science au **21 décembre 2016**.

■ Généralités

Définition de la maladie oligométastatique

- ▶ Patient présentant 1 à 5 lésions (préférentiellement une) secondaires à un cancer bronchique non à petites cellules dans un nombre limité d'organes (Weichselbaum, 2011 ; Hellman, 1995). La découverte de ces métastases peut être :
 - synchrone de la découverte de la tumeur primitive : intervalle inférieur à 6 mois
 - métachrone : dans un temps supérieur à 6 mois après le diagnostic de la tumeur primitive.
- ▶ Les **principaux sites métastatiques** sont :
 - les surrénales
 - le cerveau
 - le poumon.
- ▶ **Fréquence** des métastases uniques (Jabbour, 2011 ; Ambrogi, 2001 ; Mordant, 2012 ; De Pas, 2007) : 7 % dans les séries anciennes et 0,66 % à 1 % si confirmées par PET-Scan. Compte-tenu de cette rareté, la plupart des études sont rétrospectives (Ashworth, 2013), il n'y aura probablement jamais d'études prospectives randomisées suffisamment dimensionnées. **Ce référentiel est donc basé sur des avis d'experts.**

Facteurs pronostiques

(Gomez, 2012 ; Collaud, 2012 ; Salah, 2012 ; Inoue 2010 ; Yano, 2010 ; Villarreal-Garza 2013)

- ▶ La décision de la RCP doit tenir compte :
 - du nombre de sites métastatiques (1-2 vs 3-5)
 - des stades T et N de la tumeur primitive
 - du traitement radical éventuel de la tumeur primitive et des sites métastatiques
 - du type histologique
 - du délai de survenue des métastases (les métachrones ayant un meilleur pronostic que les métastases synchrones)
 - du PS et de l'âge.

- ▶ Les récentes recommandations de l'ESMO mentionnent la possibilité d'un traitement radical chez les patients n'ayant qu'une seule métastase (Peters, 2012).
- ▶ L'existence ou non d'un envahissement ganglionnaire médiastinal va conditionner la prise en charge mais aussi le pronostic.

■ Bilan d'extension

- ▶ TEP-TDM
- ▶ IRM cérébrale.

■ Métastases pulmonaires isolées

Classification

(Rami-Porta, 2007)

- ▶ D'après la **classification TNM 7^{ème} édition** basée sur les recommandations de stadification de l'**International Association for the Study of Lung Cancer (IASLC)** : la stadification des localisations secondaires pulmonaires est la suivante :
 - **T3** : nodule(s) supplémentaire(s) tumoral(ux) séparé(s) dans le même lobe que la tumeur primitive.
 - **T4** : nodule(s) tumoral(ux) séparé(s) dans un lobe homolatéral différent de celui de la tumeur primitive.
 - **M1a** : nodules tumoraux séparés dans le poumon controlatéral. Pour distinguer s'il s'agit d'une métastase de la tumeur primitive ou d'un deuxième cancer synchrone, les **critères de Martini** s'appliquent (Martini, 1975 ; Riviere, 2011) : lorsque 2 tumeurs synchrones sont d'histologie différente ou de même histologie mais en l'absence d'autres métastases et à condition de ne pas avoir le même drainage lymphatique, on peut conclure à 2 tumeurs primitives synchrones et les traiter comme telles plutôt que comme une tumeur de stade métastatique. Ces critères s'appliquent également aux tumeurs métachrones.
- ▶ Dans la prochaine classification TNM (8^{ème} édition) de l'IASLC seront pris en compte des critères histologiques plus précis, des analyses en immunohistochimie et en biologie moléculaire pour différencier les métastases de second primitif (Detterbeck, 2016).

Traitement

- ▶ En cas de T3 ou T4 : chirurgie si elle est possible après chimiothérapie d'induction éventuelle (en fonction du N) ou suivie de chimiothérapie.
- ▶ Si présence de métastases à distance M1a : chirurgie de la tumeur primitive si stade I ou II puis chirurgie du nodule controlatéral (ou radiothérapie stéréotaxique ou radio fréquence). Une chimiothérapie d'induction est à discuter.
- ▶ Si tumeur primitive de stade IIIA : radiochimiothérapie concomitante et traitement du nodule isolé par radiothérapie stéréotaxique ou radiofréquence.
- ▶ Le caractère "primitifs multiples" ou "métastatiques" des cancers du poumon ne modifie pas le pronostic après résection chirurgicale (Riquet, 2008). Le pronostic est lié au caractère complet de l'exérèse, à l'importance de la résection nécessaire, à une taille supérieure à 31 mm de la plus grosse localisation, à l'envahissement ganglionnaire intrapulmonaire ou médiastinal, à l'existence d'embolus tumoraux vasculaires.

■ Métastases cérébrales isolées

- ▶ Localisation la plus fréquemment rencontrée (Griffioen, 2013).
- ▶ Le traitement de référence de métastases cérébrales isolées associées à un cancer bronchique non à petites cellules est la chirurgie, si la tumeur primitive est clairement résécable (Ashworth, 2013 ; Wroński 1995).
- ▶ L'absence d'extension ganglionnaire médiastinale doit être vérifiée au préalable (PET-Scan, échocardiographie, médiastinoscopie (Azzoli, 2011 ; Mussi, 1996 ; Bonnette, 2001).
- ▶ La radiochirurgie (Simonova, 2000 ; Flannery 2003), malgré les controverses (Hu, 1998), sera proposée à chaque fois que la métastase est contre-indiquée (localisation inaccessible à un traitement chirurgical ou taille >30 mm) ou bien lorsqu'il y a 2 ou 3 localisations (jusqu'à 5 pour certains).
- ▶ Le caractère pauci métastatique doit être confirmé par une IRM.
- ▶ L'irradiation de l'encéphale *in toto* après radio chirurgie est encore très discutée même si une étude randomisée conforte son rôle bénéfique (Kocher, 2011 ; Patil 2010 ; Linksey, 2010).

■ Métastases surrenaliennes isolées

(Tanvetyanon, 2008 ; Lopez Guerra, 2012)

- ▶ Une surrenalectomie associée à une résection pulmonaire à visée curative doit être proposée chaque fois que possible (absence d'envahissement médiastinal de type "bulky" (Raz, 2011 ; Howell, 2013)) soit par voie laparoscopique soit en y associant un curage ganglionnaire.

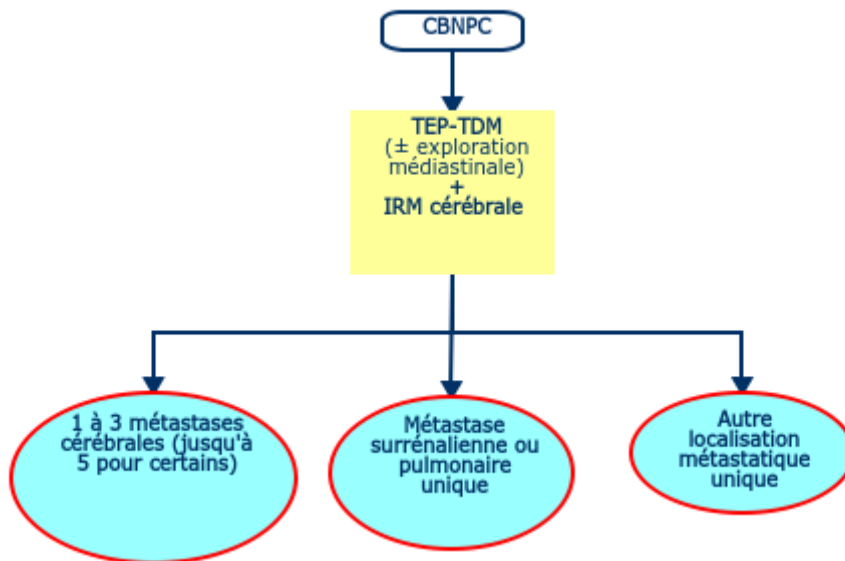
■ Localisations extra-cérébrales, extra-pulmonaires et extra-surrenaliennes

(Mehta, 2004)

- ▶ Les métastases isolées dans d'autres organes que le cerveau, les surrénales ou les poumons, représentent des cas de figures plus rares (Salah,2012) : os, foie, rein et rate.

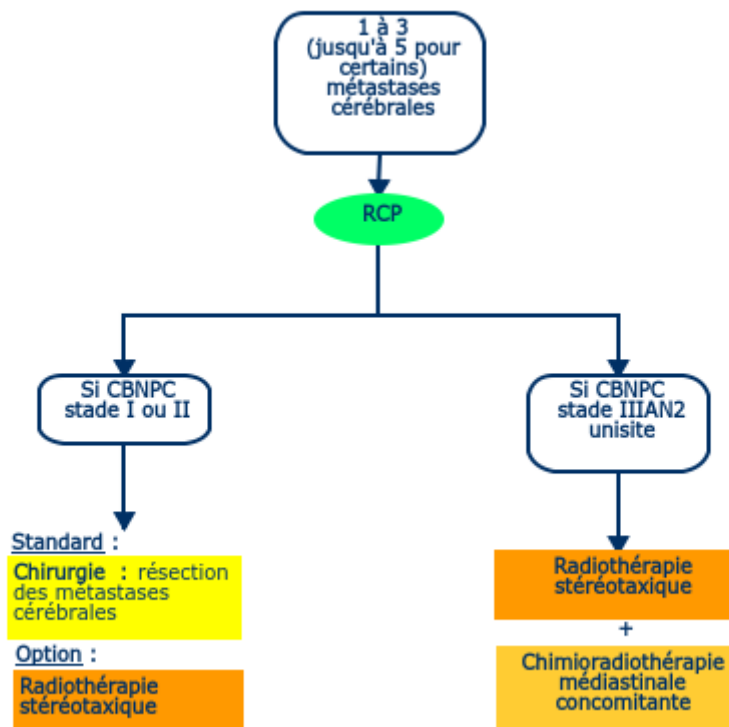
Arbres décisionnels

Bilan diagnostique

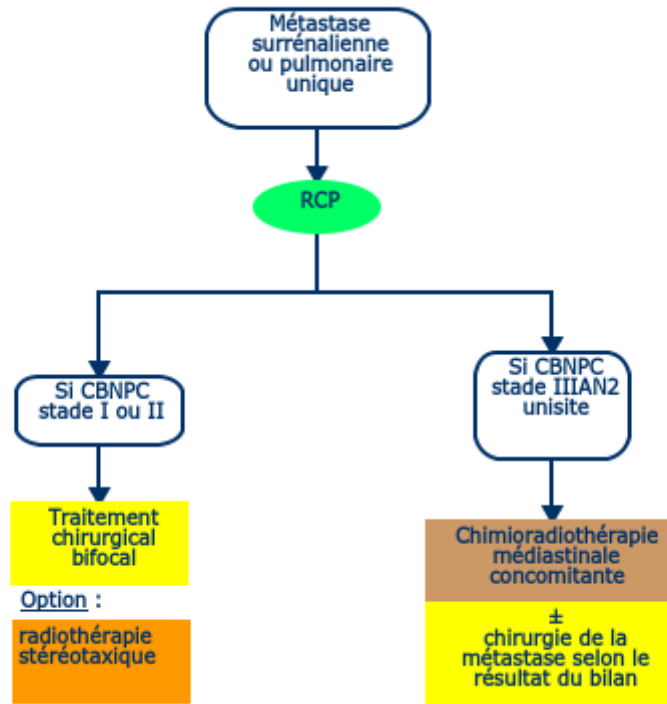


Prise en charge

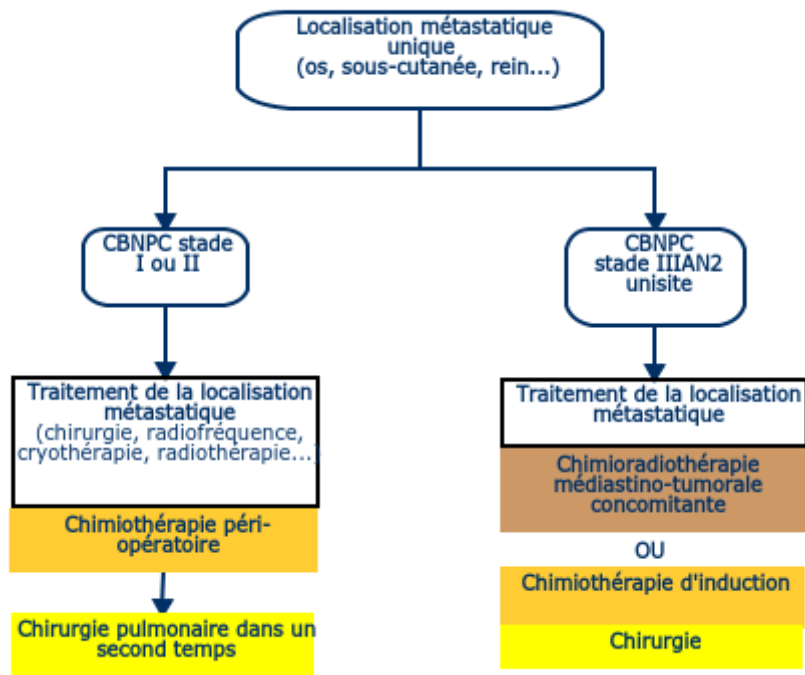
1 à 3 (jusqu'à 5 pour certains) métastases cérébrales



Métastase surrénalienne ou pulmonaire unique



Autres localisations métastatiques uniques



Bibliographie

- ▶ Ambrogi V, Tonini G, Mineo TC.
Prolonged survival after extracranial metastasectomy from synchronous resectable lung cancer.
Ann Surg Oncol. 2001 ;8:663-6.
- ▶ Ashworth A, Rodrigues G, Boldt G, Palma D.
Is there an oligometastatic state in non-small cell lung cancer? A systematic review of the literature.
Lung Cancer. 2013 ;82:197-203.
- ▶ Azzoli CG, Temin S, Aliff T, Baker S Jr *et al.*
2011 Focused Update of 2009 American Society of Clinical Oncology Clinical Practice Guideline Update on
Chemotherapy for Stage IV Non-Small-Cell Lung Cancer.
J Clin Oncol. 2011;29:3825-31.
- ▶ Bonnette P, Puyo P, Gabriel C, Giudicelli R *et al.*
Surgical management of non-small cell lung cancer with synchronous brain metastases.
Chest. 2001;119:1469-75.
- ▶ Collaud S, Stahel R, Inci I, Hillinger S *et al.*
Survival of patients treated surgically for synchronous single-organ metastatic NSCLC and advanced pathologic TN
stage.
Lung Cancer. 2012 ;78:234-8.
- ▶ De Pas TM, de Braud F, Catalano G, Putzu C *et al.*
Oligometastatic non-small cell lung cancer: a multidisciplinary approach in the positron emission tomographic scan
era.
Ann Thorac Surg. 2007 ;83:231-4.
- ▶ Detterbeck FC, Chansky K, Groome P, Bolejack V *et al.*
The IASLC Lung Cancer Staging Project: Methodology and Validation Used in the Development of Proposals for
Revision of the Stage Classification of NSCLC in the Forthcoming (Eighth) Edition of the TNM Classification of Lung
Cancer.
J Thorac Oncol. 2016 ;11:1433-46.
- ▶ Flannery TW, Suntharalingam M, Kwok Y, Koffman BH *et al.*
Gamma knife stereotactic radiosurgery for synchronous versus metachronous solitary brain metastases from non-
small cell lung cancer.
Lung Cancer. 2003;42:327-33.
- ▶ Gomez DR, Niibe Y, Chang JY.
Oligometastatic disease at presentation or recurrence for nonsmall cell lung cancer.
Pulm Med. 2012;2012:396592.
- ▶ Griffioen GH, Toguri D, Dahele M, Warner A *et al.*
Radical treatment of synchronous oligometastatic non-small cell lung carcinoma (NSCLC): patient outcomes and
prognostic factors.
Lung Cancer. 2013 ;82:95-102.
- ▶ Hu C, Chang EL, Hassenbusch SJ 3rd, Allen PK *et al.*
Nonsmall cell lung cancer presenting with synchronous solitary brain metastasis.
Cancer. 2006 ;106:1998-2004.

- ▶ Inoue T, Katoh N, Aoyama H, Onimaru R *et al.*
Clinical outcomes of stereotactic brain and/or body radiotherapy for patients with oligometastatic lesions.
Jpn J Clin Oncol. 2010 Aug;40(8):788-94.

- ▶ Jabbour SK, Daroui P, Moore D, Licitra E *et al.*
A novel paradigm in the treatment of oligometastatic non-small cell lung cancer.
J Thorac Dis. 2011 ;3:4-9.

- ▶ Hellman S, Weichselbaum RR.
Oligometastases.
J Clin Oncol. 1995 ;13:8-10.

- ▶ Kocher M, Soffietti R, Abacioglu U, Villà S *et al.*
Adjuvant whole-brain radiotherapy versus observation after radiosurgery or surgical resection of one to three cerebral metastases: results of the EORTC 22952-26001 study.
J Clin Oncol. 2011 ;29:134-41.

- ▶ Linskey ME, Andrews DW, Asher AL, Burri SH *et al.*
The role of stereotactic radiosurgery in the management of patients with newly diagnosed brain metastases: a systematic review and evidence-based clinical practice guideline.
J Neurooncol. 2010 ;96:45-68.

- ▶ Lopez Guerra JL, Gomez D, Zhuang Y, Hong DS *et al.*
Prognostic impact of radiation therapy to the primary tumor in patients with non-small cell lung cancer and oligometastasis at diagnosis.
Int J Radiat Oncol Biol Phys. 2012 ;84:e61-7

- ▶ Martini N, Melamed MR.
Multiple primary lung cancers.
J Thorac Cardiovasc Surg. 1975;70:606-12.

- ▶ Mehta N, Mauer AM, Hellman S, Haraf DJ *et al.*
Analysis of further disease progression in metastatic non-small cell lung cancer: implications for locoregional treatment.
Int J Oncol. 2004 ;25:1677-83.

- ▶ Mordant P, Arame A, De Dominicis F, Pricopi C *et al.*
Which metastasis management allows long-term survival of synchronous solitary M1b non-small cell lung cancer?
Eur J Cardiothorac Surg. 2012 ;41:617-22.

- ▶ Mussi A, Pistolesi M, Lucchi M, Janni A *et al.*
Resection of single brain metastasis in non-small-cell lung cancer: prognostic factors.
J Thorac Cardiovasc Surg. 1996;112:146-53.

- ▶ Patil CG, Pricola K, Garg SK, Bryant A *et al.*
Whole brain radiation therapy (WBRT) alone versus WBRT and radiosurgery for the treatment of brain metastases.
Cochrane Database Syst Rev. 2010 ;(6):CD006121.

- ▶ Peters S, Adjei AA, Gridelli C, Reck M *et al.*
Metastatic non-small-cell lung cancer (NSCLC): ESMO Clinical Practice Guidelines for diagnosis, treatment and follow-up.
Ann Oncol. 2012 Oct;23 Suppl 7:vii56-64.

- ▶ Rami-Porta R, Ball D, Crowley J, Giroux DJ *et al.*
The IASLC Lung Cancer Staging Project: proposals for the revision of the T descriptors in the forthcoming (seventh) edition of the TNM classification for lung cancer.
J Thorac Oncol. 2007 ;2:593-602.

- ▶ Riquet M, Cazes A, Pfeuty K, Ngabou UD *et al.*
Multiple lung cancers prognosis: what about histology?
Ann Thorac Surg. 2008 ;86:921-6.

- ▶ Rivière F, Bonnichon-Py A, Le Floch H, Staub E *et al.*
Bifocal lung cancer: the same histology ?
Rev Pneumol Clin. 2011 ;67:113-7

- ▶ Salah S, Tanvetyanon T, Abbasi S.
Metastectomy for extra-cranial extra-adrenal non-small cell lung cancer solitary metastases: systematic review and analysis of reported cases.
Lung Cancer. 2012 ;75:9-14.

- ▶ Simonová G1, Liscák R, Novotný J Jr, Novotný J.
Solitary brain metastases treated with the Leksell gamma knife: prognostic factors for patients.
Radiother Oncol. 2000 ;57:207-13.

- ▶ Tanvetyanon T, Robinson LA, Schell MJ, Strong VE *et al.*
Outcomes of adrenalectomy for isolated synchronous versus metachronous adrenal metastases in non-small-cell lung cancer: a systematic review and pooled analysis.
J Clin Oncol. 2008 ;26:1142-7.

- ▶ Villarreal-Garza C, de la Mata D, Zavala DG, Macedo-Perez EO *et al.*
Aggressive treatment of primary tumor in patients with non-small-cell lung cancer and exclusively brain metastases.
Clin Lung Cancer. 2013 ;14:6-13.

- ▶ Weichselbaum RR, Hellman S.
Oligometastases revisited.
Nat Rev Clin Oncol. 2011 ;8:378-82.

- ▶ Wroński M, Arbit E, Burt M, Galicich JH
Survival after surgical treatment of brain metastases from lung cancer: a follow-up study of 231 patients treated between 1976 and 1991.
J Neurosurg. 1995;83:605-16.

- ▶ Yano T, Haro A, Yoshida T, Morodomi Y *et al.*
Prognostic impact of local treatment against postoperative oligometastases in non-small cell lung cancer.
J Surg Oncol. 2010;102:852-5.